

ISSN 2518-1629 (Online),
ISSN 2224-5308 (Print)

ҚАЗАҚСТАН РЕСПУБЛИКАСЫ
ҰЛТТЫҚ ҒЫЛЫМ АКАДЕМИЯСЫНЫҢ
С. Ж. Асфендияров атындағы Қазақ ұлттық медицина университеті

Х А Б А Р Л А Р Ы

ИЗВЕСТИЯ

НАЦИОНАЛЬНОЙ АКАДЕМИИ НАУК
РЕСПУБЛИКИ КАЗАХСТАН

Казакский национальный медицинский
университет им. С. Д. Асфендиярова

NEWS

OF THE NATIONAL ACADEMY OF SCIENCES
OF THE REPUBLIC OF KAZAKHSTAN

Asfendiyarov
Kazakh National Medical University

**SERIES
OF BIOLOGICAL AND MEDICAL**

3 (339)

MAY-JUNE 2020

PUBLISHED SINCE JANUARY 1963

PUBLISHED 6 TIMES A YEAR

ALMATY, NAS RK

Б а с р е д а к т о р

ҚР ҰҒА академигі, м. ғ. д., проф.

Ж. А. Арзықұлов

Абжанов Архат, проф. (Бостон, АҚШ),
Абелев С.К., проф. (Мәскеу, Ресей),
Айтқожина Н.А., проф., академик (Қазақстан)
Акшулаков С.К., проф., академик (Қазақстан)
Алшынбаев М.К., проф., академик (Қазақстан)
Бәтпенев Н.Д., проф., корр.-мүшесі (Қазақстан)
Березин В.Э., проф., корр.-мүшесі (Қазақстан)
Берсімбаев Р.И., проф., академик (Қазақстан)
Беркінбаев С.Ф., проф., (Қазақстан)
Бисенбаев А.К., проф., академик (Қазақстан)
Бишимбаева Н.Қ., проф., академик (Қазақстан)
Ботабекова Т.К., проф., корр.-мүшесі (Қазақстан)
Bosch Ernesto, prof. (Spain)
Давлетов Қ.К., ассоц.проф., жауапты хатшы
Жансүгірова Л.Б., б.ғ.к., проф. (Қазақстан)
Ellenbogen Adrian, prof. (Tel-Aviv, Israel),
Жамбакин Қ.Ж., проф., академик (Қазақстан), бас ред. орынбасары
Заядан Б.К., проф., корр.-мүшесі (Қазақстан)
Ishchenko Alexander, prof. (Villejuif, France)
Исаева Р.Б., проф., (Қазақстан)
Қайдарова Д.Р., проф., академик (Қазақстан)
Қохметова А.М., проф., корр.-мүшесі (Қазақстан)
Күзденбаева Р.С., проф., академик (Қазақстан)
Локшин В.Н., проф., корр.-мүшесі (Қазақстан)
Лось Д.А., prof. (Мәскеу, Ресей)
Lunenfeld Bruno, prof. (Израиль)
Макашев Е.К., проф., корр.-мүшесі (Қазақстан)
Миталипов Ш.М., (Америка)
Муминов Т.А., проф., академик (Қазақстан)
Огарь Н.П., проф., корр.-мүшесі (Қазақстан)
Омаров Р.Т., б.ғ.к., проф., (Қазақстан)
Продеус А.П., проф. (Ресей)
Purton Saul, prof. (London, UK)
Рахыпбеков Т.К., проф., корр.-мүшесі (Қазақстан)
Сапарбаев Мұрат, проф. (Париж, Франция)
Сарбасов Дос, проф. (Хьюстон, АҚШ)
Тұрысбеков Е.К., б.ғ.к., асс.проф. (Қазақстан)
Шарманов А.Т., проф. (АҚШ)

«ҚР ҰҒА Хабарлары. Биология және медициналық сериясы».

ISSN 2518-1629 (Online), ISSN 2224-5308 (Print)

Меншіктенуші: «Қазақстан Республикасының Ұлттық ғылым академиясы» РҚБ (Алматы қ.).

Қазақстан республикасының Мәдениет пен ақпарат министрлігінің Ақпарат және мұрағат комитетінде
01.06.2006 ж. берілген №5546-Ж мерзімдік басылым тіркеуіне қойылу туралы куәлік.

Мерзімділігі: жылына 6 рет.

Тиражы: 300 дана.

Редакцияның мекенжайы: 050010, Алматы қ., Шевченко көш., 28; 219, 220 бөл.; тел.: 272-13-19, 272-13-18;
<http://biological-medical.kz/index.php/en/>

© Қазақстан Республикасының Ұлттық ғылым академиясы, 2020

Типографияның мекенжайы: «NurNaz GRACE», Алматы қ., Рысқұлов көш., 103.

Г л а в н ы й р е д а к т о р

академик НАН РК, д.м.н., проф.

Ж. А. Арзыкулов

Абжанов Архат, проф. (Бостон, США),
Абелев С.К., проф. (Москва, Россия),
Айтхожина Н.А., проф., академик (Казахстан)
Акшулаков С.К., проф., академик (Казахстан)
Алчинбаев М.К., проф., академик (Казахстан)
Батпенев Н.Д., проф., чл.-корр. (Казахстан)
Березин В.Э., проф., чл.-корр. (Казахстан)
Берсимбаев Р.И., проф., академик (Казахстан)
Беркинбаев С.Ф., проф. (Казахстан)
Бисенбаев А.К., проф., академик (Казахстан)
Бишимбаева Н.К., проф., академик (Казахстан)
Ботабекова Т.К., проф., чл.-корр. (Казахстан)
Bosch Ernesto, prof. (Spain)
Давлетов К.К., ассоц. проф., ответственный секретарь
Джансугурова Л. Б., к.б.н., проф. (Казахстан)
Ellenbogen Adrian, prof. (Tel-Aviv, Israel),
Жамбакин К.Ж., проф., академик (Казахстан), зам. гл. ред.
Заядан Б.К., проф., чл.-корр. (Казахстан)
Ishchenko Alexander, prof. (Villejuif, France)
Исаева Р.Б., проф. (Казахстан)
Кайдарова Д.Р., проф., академик (Казахстан)
Кохметова А.М., проф., чл.-корр. (Казахстан)
Кузденбаева Р.С., проф., академик (Казахстан)
Локшин В.Н., проф., чл.-корр. (Казахстан)
Лось Д.А., prof. (Москва, Россия)
Lunenfeld Bruno, prof. (Израиль)
Макашев Е.К., проф., чл.-корр. (Казахстан)
Миталипов Ш.М., (Америка)
Муминов Т.А., проф., академик (Казахстан)
Огарь Н.П., проф., чл.-корр. (Казахстан)
Омаров Р.Т., к.б.н., проф. (Казахстан)
Продеус А.П., проф. (Россия)
Purton Saul, prof. (London, UK)
Рахыпбеков Т.К., проф., чл.-корр. (Казахстан)
Сапарбаев Мурат, проф. (Париж, Франция)
Сарбасов Дос, проф. (Хьюстон, США)
Турсыбеков Е. К., к.б.н., асс. проф. (Казахстан)
Шарманов А.Т., проф. (США)

«Известия НАН РК. Серия биологическая и медицинская».

ISSN 2518-1629 (Online), ISSN 2224-5308 (Print)

Собственник: РОО «Национальная академия наук Республики Казахстан» (г. Алматы).

Свидетельство о постановке на учет периодического печатного издания в Комитете информации и архивов Министерства культуры и информации Республики Казахстан №5546-Ж, выданное 01.06.2006 г.

Периодичность: 6 раз в год.

Тираж: 300 экземпляров.

Адрес редакции: 050010, г. Алматы, ул. Шевченко, 28; ком. 219, 220; тел. 272-13-19, 272-13-18;

<http://biological-medical.kz/index.php/en/>

© Национальная академия наук Республики Казахстан, 2020

Адрес типографии: «NurNazGRACE», г. Алматы, ул. Рыскулова, 103.

Editor in chief

Zh. A. Arzykulov,
academician of NAS RK, Dr. med., prof.

Abzhanov Arkhat, prof. (Boston, USA),
Abelev S.K., prof. (Moscow, Russia),
Aitkhozhina N.A., prof., academician (Kazakhstan)
Akshulakov S.K., prof., academician (Kazakhstan)
Alchinbayev M.K., prof., academician (Kazakhstan)
Batpenov N.D., prof., corr. member (Kazakhstan)
Berezin V.Ye., prof., corr. member (Kazakhstan)
Bersimbayev R.I., prof., academician (Kazakhstan)
Berkinbaev S.F., prof. (Kazakhstan)
Bisenbayev A.K., prof., academician (Kazakhstan)
Bishimbayeva N.K., prof., academician (Kazakhstan)
Botabekova T.K., prof., corr. member (Kazakhstan)
Bosch Ernesto, prof. (Spain)
Davletov Kairat, PhD, associate professor, executive Secretary
Dzhansugurova L.B., Cand. biol., prof. (Kazakhstan)
Ellenbogen Adrian, prof. (Tel-Aviv, Israel),
Zhambakin K.Zh., prof., academician (Kazakhstan), deputy editor-in-chief
Ishchenko Alexander, prof. (Villejuif, France)
Isayeva R.B., prof. (Kazakhstan)
Kaydarova D.R., prof., academician (Kazakhstan)
Kokhmetova A., prof., corr. member (Kazakhstan)
Kuzdenbayeva R.S., prof., academician (Kazakhstan)
Lokshin V.N., prof., corr. member (Kazakhstan)
Los D.A., prof. (Moscow, Russia)
Lunenfeld Bruno, prof. (Israel)
Makashev E.K., prof., corr. member (Kazakhstan)
Mitalipov Sh.M. (America)
Muminov T.A., prof., academician (Kazakhstan)
Ogar N.P., prof., corr. member (Kazakhstan)
Omarov R.T., cand. biol., prof. (Kazakhstan)
Prodeus A.P., prof. (Russia)
Purton Saul, prof. (London, UK)
Rakhypbekov T.K., prof., corr. member (Kazakhstan)
Saparbayev Murat, prof. (Paris, France)
Sarbassov Dos, prof. (Houston, USA)
Turyzbekov E.K., cand. biol., assoc. prof. (Kazakhstan)
Sharmanov A.T., prof. (USA)

News of the National Academy of Sciences of the Republic of Kazakhstan. Series of biology and medicine.
ISSN 2518-1629 (Online), ISSN 2224-5308 (Print)

Owner: RPA "National Academy of Sciences of the Republic of Kazakhstan" (Almaty).

The certificate of registration of a periodic printed publication in the Committee of information and archives of the Ministry of culture and information of the Republic of Kazakhstan N 5546-Ж, issued 01.06.2006.

Periodicity: 6 times a year.

Circulation: 300 copies.

Editorial address: 28, Shevchenko str. of. 219, 220, Almaty, 050010; tel. 272-13-19, 272-13-18;

<http://biological-medical.kz/index.php/en/>

© National Academy of Sciences of the Republic of Kazakhstan, 2020

Address of printing house: «NurNaz GRACE», 103, Ryskulov str, Almaty.

NEWS

OF THE NATIONAL ACADEMY OF SCIENCES OF THE REPUBLIC OF KAZAKHSTAN

SERIES OF BIOLOGICAL AND MEDICAL

ISSN 2224-5308

Volume 3, Number 339 (2020), 14 – 21

<https://doi.org/10.32014/2020.2519-1629.18>

Zh. Olzhabayeva, K. Saparov

Al-Farabi Kazakh National University, Almaty, Kazakhstan.

e-mail: zhanna.olzhabayeva1@gmail.com

MORPHOLOGICAL AND BIOCHEMICAL STUDY OF THE BLOOD COMPOSITION AFTER PROLONGED EXPOSURE TO TOBACCO SMOKE IN WHITE RATS

Abstract. This article presents a study of changes in the blood composition of white rat cells after prolonged exposure to tobacco smoke in different doses. Tobacco smoke contains 4000 chemical additives, 40 of which are harmful to the body. 20 cigarettes per day are equivalent to fluorography 300 times a year. The main substance in nicotine smoking is cholinomimetic, which increases the activity of acetylcholine in the central nervous system. Recent studies have shown that nicotine increases the amount of dopamine in the main dose, forcing smokers to smoke cigarettes again, thereby causing addiction to smokers. Nicotine is an acetylcholinomimetic, a substance that binds to the receptors of the nervous system and causes a sharp release of adrenaline into the blood. An increase in adrenaline level causes an instant and prolonged spasm of all blood vessels. Each cigarette "costs" the body 15-20 minutes of increased pressure and overstretching of the heart muscle, trying to push blood through narrowed blood vessels. Tobacco smoke is a powerful carcinogen that adversely affects the homeostasis of the entire body. For the internal balance of the body in the first place meets the liquid tissue of the connective tissue - blood. Therefore, this article is relevant to the identification of morphological and biochemical changes in the blood cells of white rats. This article gives an important conclusion in the disorders of the circulatory and immune systems of the whole organism.

Key words: blood, tobacco smoke, nicotine, erythrocyte, leukocyte, platelet, hemoglobin.

1. Introduction

Over the past ten years, the main diseases that determine mortality worldwide have been coronary heart disease, stroke, chronic obstructive pulmonary disease (COPD), respiratory infections of the lower respiratory tract, and lung cancer of the trachea and bronchus. From these 5 leading reasons in 2012, 21.9 million people died in the world [1]. Tobacco use is a risk factor for the development and progression of all these diseases. According to experts from the World Health Organization (WHO), tobacco use is one of the most significant health threats ever encountered in the world. About 1 out of 10 adults worldwide die from tobacco use. In May 2015, WHO published Fact Sheet No. 339, which presents the following facts:

“Tobacco kills up to half the people who use it.”

- Annually, tobacco causes nearly 6 million deaths, of which more than 5 million cases occur among tobacco users and former tobacco users, and more than 600,000 among non-smokers exposed to second-hand smoke. If urgent measures are not taken, the number of deaths annually by 2030 could exceed eight million.

- Almost 80% of the one billion smokers in the world live in low and middle income countries [6].

Nicotine is one of the most powerful substances with its potential for addictivity. While smoking, a significant amount of nicotine undergoes pyrolysis, but a small dose that remains in the body causes

somatic, psychological effects and chemical dependence. Henningfield and Benovitz experiments showed that nicotine is much more addictive than caffeine or marijuana.

Tobacco is the second leading cause of death in the world. Tobacco smoke affects the pulmonary epithelium and causes smoking from morning cough, bronchitis, infection and lung cancer of the smoker's body. In smokers, the risk of bronchitis and infarction is 10 times higher. It was found that in men, mortality from cerebral palsy is 90%, and in women - 80%. Tobacco smoke is a powerful carcinogen. This reduces tumor immunity, as well as damages the DNA of cells, which leads to their transformation into malignant neoplasms. The risk of developing myocardial infarction in smokers is 2-4 times higher than in non-smokers. Smoking increases the risk of death from a stroke by 2-4 times. Tobacco smoke increases the risk of infection by large peripheral arterioles, for example, large arteries of the foot and neck, which leads to trophic disorders leading to the development of gangrene [1,2,3].

Resins, carcinogens, hydrogen cyanide and other substances, getting into the bloodstream, damage their walls, depriving them of the necessary smoothness. As a result of this, atherosclerotic plaques "cling" to them much easier, turning the smoker's vessels into ulcerated tunnels, ready to "collapse" even with a small load. Each smoker can easily assess the state of the vascular system. A feeling of coldness in the legs, cooling fingers and toes, coldness, pallor of the skin, impaired growth of nails and hair are the very first signs of a pathology of the vascular system. If the smoker continues to smoke, not paying attention to the state of his body, he may gradually develop one or more vascular diseases [4].

The vessels of the lower extremities are most affected by smoking. Most older smokers exhibit a characteristic change in gait - intermittent claudication, which may be a symptom of obliterating endoarteritis or obliterating atherosclerosis. With obliterating endoarteritis, a prolonged spasm of the vessels causes a change in the wall of the vessels, they coarsen and thicken. Blood hardly flows to the tissues, which can cause the development of gangrene of the extremities. Vascular changes in smokers, unfortunately, are irreversible, but after a few months after quitting smoking, all indications of the cardiovascular system gradually begin to return to normal, and after 2 years of "without a nicotine" life, the risk of dying from a heart attack becomes the same. like non-smokers of your age [5].

2. Materials and research methods

For research adult white rats were taken. Rodents were exposed to tobacco smoke for 30 days according to the method of L.M. Bershtein. Animals were kept in such an atmosphere for 10 minutes, with a break of 3-4 minutes to ventilate the chamber and the introduction of a subsequent dose of cigarettes, also for 10 minutes. Such work lasted 1.5 hours daily [7,8].

During the study, 30 laboratory rats were used, which were divided into 3 groups: I control group (10 rats), II experimental group (10 rats), III experimental group (10 rats). The rodents of the control group were fed with water and food in the same concentration as the experimental groups. The morphological parameters of blood plasma were revealed. Group I was not exposed to tobacco smoke, all groups of rodents were fed daily in the morning. After prolonged exposure to tobacco smoke, ether was exposed to the rats for subsequent decapitation [9].

It is possible to take an extremely small amount of blood (literally 1-2 drops) from the auricles of rats or a puncture of a paw pad, and repeated fences are possible in 3-5 days. To prevent rapid blood coagulation, the auricle can be greased with a thin layer of paraffin. Moreover, according to the literature, the content of red blood cells, white blood cells and white blood cell count remains unchanged [10].

Taking blood from the tail can be done in various ways, based on the required amount of blood needed for analysis. To get a few drops for making a smear, make an oblique incision of the tip of the tail over the translucent vein to a depth of 1-2 mm, having previously treated the tail root with alcohol. To obtain small volumes, you can use a circular incision. With repeated blood draws, incisions are made at a distance of 1-1.5 cm from the previous ones towards the end of the tail [12]

Preparation of blood smears. Preparation of smears begins with a drop of blood (usually one of the capillary tubes) on the edge of the slide. Then the droplet is smeared with a second glass, which slides along the first. Coloring is carried out by the standard method (Diff-Quick®, RAL®, Wright-Giemsa®). Before staining, the smear made is dried in air by swaying a glass slide, which avoids the formation of a bright unpainted zone in the center of red blood cells and, accordingly, eliminates the erroneous interpretation of hypochromia (D. Walker, 2008). Blood smears are stained according to the Romanovsky method (Wright® or Wright-Giemsa®), based on eosin and methylene blue: smears fixed in methyl alcohol are stained with a solution (1 ml of prepared liquid paint + 2 ml of basic buffer solution + 47 ml of

distilled water) within 40-120 minutes (the duration of staining is selected empirically). They use phosphate buffer, but the pH of the buffer depends on the type of smear: for a smear of bone marrow - 5.8-6.0, for a blood smear - 6.4-6.5, for the detection of protozoa - 6.8, malarial plasmodium - 7, 0-7.2. Rinsed in distilled water, dried and examined by immersion. A smear is ready for prolonged use. Using an objective micrometer and an oculometer, the diameters of red blood cells can be determined. The morphological and biochemical parameters of the blood plasma of rats of group III had a number of changes [11,13].

3. Research results and discussion.

In the results of the studies, it was found that the blood indices of white rats of the II and III groups significantly differed from the blood indices of the I (control) group. In addition, there is a significant decrease in leukemia in blood poisoning with tobacco smoke. The leukocyte level was significantly lower than in the control group (16.34 ± 0.01), and the number of lymphocytes in the control group (3.21 ± 0.9) and the number of monocytes decreased, and the granulocyte index was lower (0.02 ± 0.01 - 1.52 ± 0.1) The data are shown in histogram 1.

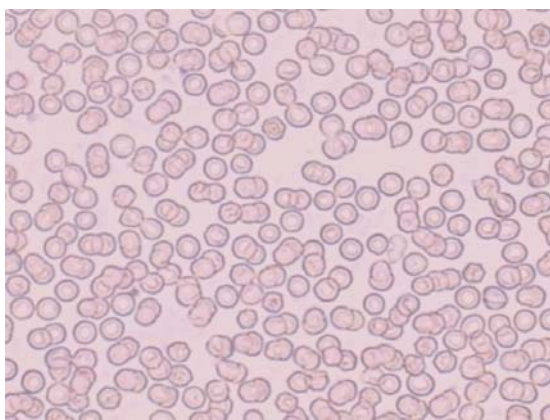


Figure 1 - Morphology of blood cells of the control (I) group of white rats

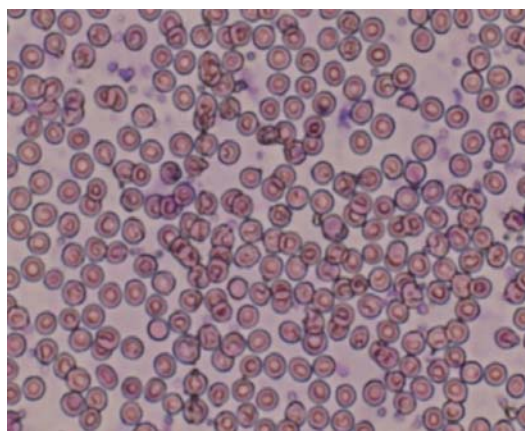


Figure 2 - Morphology of blood cells of the experimental (II) group of white rats after exposure to 15 cigarettes per day

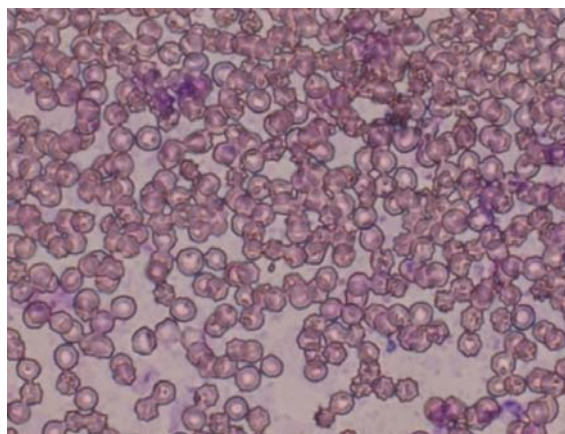


Figure 3 - Morphology of blood cells of the experimental (III) group of white rats after exposure to 30 cigarettes per day

In white rats, red blood cells and white blood cells were reduced. As a result of a small change in the number of white blood cells, the total number of lymphocytes and the relative size of the lymphocytes were reduced, without significant changes. Morphological changes in blood cells are shown in figures 1-3.

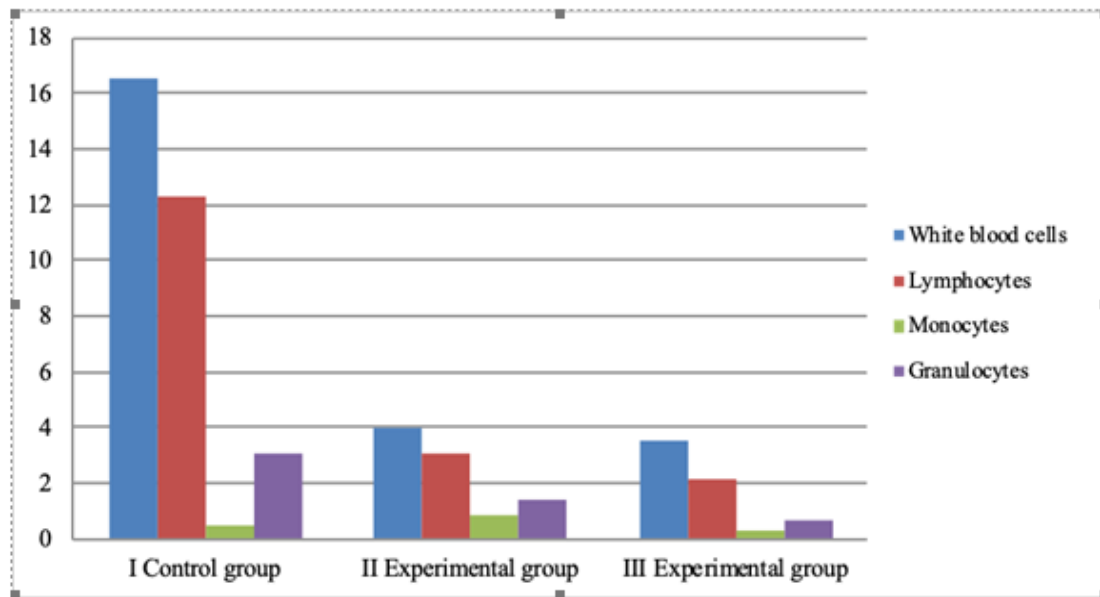


Figure 4 – Changes in the leukocyte count of white rats after prolonged exposure to tobacco smoke

In the blood plasma of the II group of rodents, a decrease in the content of enzymes was noted. There were changes in the blood composition of white rats after prolonged exposure to tobacco smoke compared with the control group. It was found that poisoning of the II group by tobacco smoke and the red blood cell index of the blood serum of animals of the II group had negative changes. The number of red blood cells was lower compared with the control group ($9.72 \pm 0.1 \cdot 10^{12} / l$), therefore, group II decreased to $7.58 \pm 0.9 \cdot 10^{12} / l$ and in group III to $5.68 \pm 0.9 \cdot 10^{12} / l$. The hemoglobin level (up to $150 \pm 7.6 \text{ g/l}$) also decreased to $128 \pm 5.7 \text{ g / l}$ in group II and to $125 \pm 5.2 \text{ g / l}$ in group III. The hematocrit level is $38.72 \pm 0.8\%$, significant changes have been made, and the experimental groups have the same deviations from the normal level (figure 5). In addition, animals with anemia were reported.

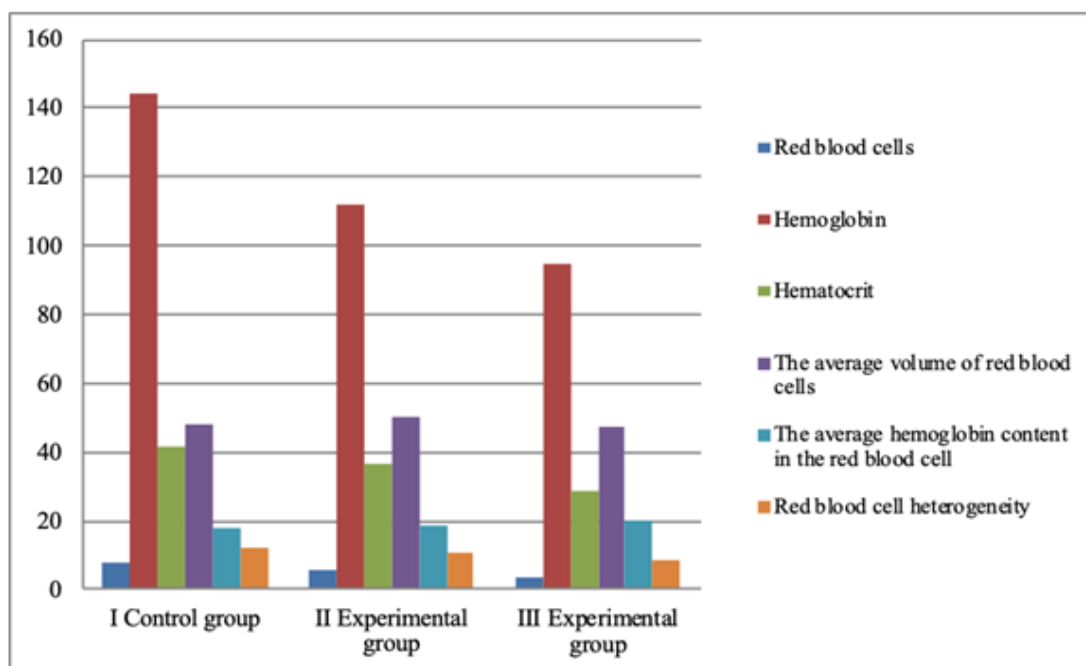


Figure 5 - Changes in the red blood cell count of white rats after prolonged exposure to tobacco smoke

According to the results of the study, the effects of tobacco smoke and the platelet index in the blood of a group of animals changed in a negative direction, similar to the red blood cell index. The number of platelets in the control group was $915 \pm 7.7 * 10^9 / l$, and in group II - $1002 \pm 5.9 * 10^9 / l$ and III in the group - $1014 \pm 4.2 * 10^9 / l$, respectively. The average platelet volume was 8.2 ± 0.3 fL in the control group, and in the experimental groups it increased to 8.3 ± 0.2 fL (group II) and 8.6 ± 0.2 fL (group III). The next conclusion is that tobacco smoke has a negative effect on platelet blood count, and with increasing dose, its harmful effect also increases (figure 6).

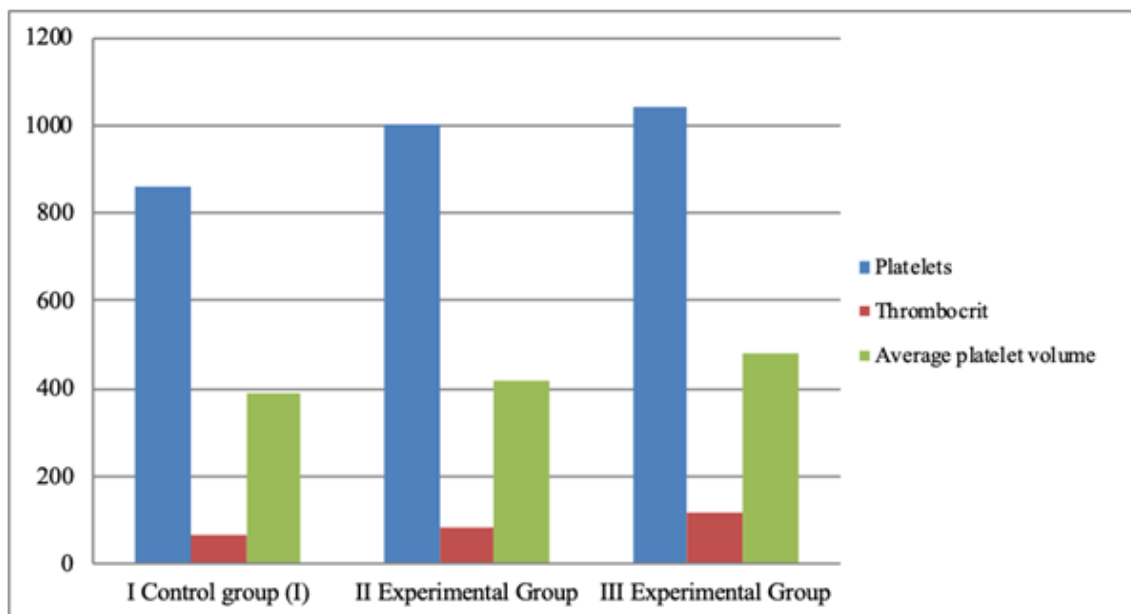


Figure 6 - Change in platelet counts in the blood after prolonged exposure to tobacco smoke

Reduced red blood cells (oligocytoma) and hemoglobin (oligochromia) characterize the pathological condition of the body. An increase in white blood cells characterizes the body's immune ability. The decrease in white blood cells was associated with a decrease in the number of lymphocytes, monocytes [14,15].

A decrease in the number of granulocytes explains the activity of neutrophils. The decrease in their concentration in the event of a collapse is due to adverse conditions. The reason for the decrease in red blood cells is that they are caused by the urinary system and, in this case, hemolytic anemia. The endothelial layer of the blood vessels was damaged.

4. Conclusion

Oxygen delivery to the heart muscle is severely disrupted due to the blocking of hemoglobin by blood carbon monoxide from tobacco smoke. This leads to serious damage to the heart and blood vessels. Smoking increases blood pressure: blood vessels contract, forcing the heart to work harder. As a result, the heart expands and becomes damaged. Smoking increases blood cholesterol. In the arteries that feed the heart, fats are deposited, their blockage occurs. As a result, myocardial infarction. Smokers have a 4–5 times higher risk of myocardial infarction than non-smokers. If the smoker has high blood cholesterol and high blood pressure, the risk of developing a heart attack increases by 8 times. The average age of those who died from heart attacks is 67 years old, smokers – 47 [17,18].

A statistically significant decrease in the average volume of red blood cells and the content of Hb in the red blood cell was demonstrated. Therefore, the average erythrocyte count in red blood cells and the hemoglobin content in the medium were low. We can say that currently there is a sufficient set of materials that smoking can disrupt the biochemical state of the blood [16].

Currently, smoking leads to the development of many diseases, diseases of the cardiovascular system, cancer and other diseases. Experimental studies of the number of white blood cells in the blood showed that the number of white blood cells in the blood has changed compared to the control group. Changes in

blood composition were evident with prolonged exposure. In a group of 30 animal species, the number of leukoform and erythroform in animals decreased, and the number of thromboforms increased [19,20].

1. Reducing the level of red blood cells and white blood cells in the blood of rats. The total number of lymphocytes has relatively changed.

2. The number of red blood cells was lower in the experimental group. In the control group, it decreased from $8.01 \pm 0.1 * 10^{12} / l$ to $5.9 \pm 0.6 * 10^{12} / l$ (experimental group). It was concluded that large amounts of tobacco smoke have a significant negative effect on the number of red blood cells in the blood. It leads to the development of anemia.

3. As a result of studying platelet parameters obtained in practice, the platelet formula has changed in contrast to the number of red blood cells. In group I, it was $860 \pm 5.6 * 10^9 / l$; in group II, this indicator was $1002 \pm 3.5 * 10^9 / l$, which showed a strong effect of large doses of tobacco smoke.

Ж.Б. Олжабаева, Қ.Ә. Сапаров

әл-Фараби атындағы Қазақ ұлттық университеті, Алматы, Қазақстан

АҚ ЕГЕУҚҰЙРЫҚ ҚАН ҚҰРАМЫН ТЕМЕКІ ТҮТІНІНІҢ ҰЗАҚ ӘСЕРІНЕН KEЙІН МОРФОЛОГИЯЛЫҚ ЖӘНЕ БИОХИМИЯЛЫҚ ЗЕРТТЕУ

Аннотация. Бұл мақалада темекі түтінінің ұзақ әсерінен кейін ақ егеуқұйрық қан құрамындағы өзгерістер туралы зерттеу ұсынылған. Темекінің түтінінде 4000 химиялық қоспалар бар, олардың 40-ы организмге зиянды. Күніне 20 темекі жылына 300 рет флюорография өткенімен тең келеді. Темекі құрамының негізгі заты - никотин орталық жүйке жүйесіндегі ацетилхолин белсенділігін арттыратын холиномиметик болып табылады. Соңғы зерттеулер көрсеткендей, никотин негізгі дозадағы дофаминнің мөлшерін арттырады, бұл шылым шегушілерді қайта темекі шегуге мәжбүр етіп, темекіге тәуелділікті туындатады. Никотин - бұл ацетилхолиномиметик, жүйке жүйесіндегі рецепторларды байланыстыратын және адреналиннің қанда тез бөлінуін тудыратын зат. Адреналиннің жоғарылауы барлық қан тамырларының лезде және ұзаққа созылған спазмын тудырады. Әрбір темекі 15-20 минут аралығында ағзаның қысымын «жоғарлатады», осы уақытта жүрек бұлшық еті қанды тарылған тамырлар арқылы өткізу үшін шамадан тыс күш жұмсайды. Соның нәтижесінде ағзаның жүрек-қан тамыр жүйесі бұзылысқа ұшырайды. Темекі түтіні - бұл бүкіл организмнің ішкі тұрақтылығына (гомеостаз) теріс әсерін тигізетін күшті канцероген. Ағзаның ішкі тұрақтылығына жататын дәнекер ұлпасының сұйық түрі - қан, ең алдымен дененің ішкі тепе-теңдігіне жауап береді. Темекі түтінімен уланған қан клеткалары өз қызметтерін ағзаға жеткілікті деңгейде атқара алмайды. Соның ішінде қызыл қан жасушалары – эритроциттердің гемоглобинмен байлынысы нашарлайды, ұлпалар жеткілікті мөлшерде оттеппен қанықпайды, оған қоса қажетті трофикалық заттармен қамтамасыз етілмейді. Ақ қан жасушалары – лейкоциттер – ағзаның қорғаныш қызметін атқаратын иммунды жасушалар азая бастайды, нәтижесінде ағзада қабыну процесі болып, түрлі инфекциялар мен бөгде заттарға төтеп беру қызметін жоғалады. Темекі түтінінің ұзақ әсерінен иммунитет әлдеқайда төмендейді. Мегакариобласт жартылай бағаналы клеткадан дамиды қан пластинкалары – тромбоциттердің басты қызметі қан ұю процесі болып табылады. Темекі түтінінің теріс әсерінен тромбоциттердің тұтқырлығы артады, тарылған эндотелий қабырғасымен қоса, тромб немесе эмболалардың даму қаупі арта түседі. Бұл өз кезегінде инсульт және инфарктың болуына әкеледі. Темекі түтіні әсерінен эритроцит жасушасында гемоглобин мөлшері азаяды, бұл анемия ауруына әкеліп соқтырады.

Зерттеу нәтижелері ақ егеуқұйрықтарының эксперименттік топтарының қан көрсеткіштері бақылау тобының қан көрсеткішінен айтарлықтай ерекшеленетінін анықтады. Сонымен қатар, темекі түтінімен улану салдарынан лейкоциттер санының айтарлықтай төмендеуі байқалады. Лейкоциттердің деңгейі бақылау тобына қарағанда айтарлықтай төмен болды ($16,34 \pm 0,01$). Кеміргіштердің эксперименттік топтарының қан плазмасында ферменттер құрамының төмендеуі байқалды, сондықтан бақылау тобымен салыстырғанда темекі түтініне ұзақ әсер еткеннен кейін ақ егеуқұйрықтардың қан құрамында морфологиялық және биохимиялық өзгерістер болды. Тәжірибелік топтардың темекі түтінімен улануы мен қан сарысуындағы қызыл қан клеткаларының индексінде теріс өзгерістер болғандығы анықталды. Эритроциттердің саны бақылау тобымен салыстырғанда ($9,72 \pm 0,1 * 10^{12} / l$) $5,68 \pm 0,9 * 10^{12} / l$ дейін аз болды. Гемоглобин деңгейі ($150 \pm 7,6$ г / л дейін) $125 \pm 5,2$ г / л дейін төмендеді. Сәйкесінше, анемиямен ауыратын жануарлар тіркелді. Зерттеу нәтижелеріне сәйкес темекі түтінінің әсерінен бір топ жануарлардың қандағы тромбоциттер индексінің әсері эритроциттердің индексіне ұқсас жағымсыз бағытта өзгерді. Бақылау тобындағы тромбоциттер саны $915 \pm 7,7 * 10^9 / l$, ал тәжірибелік топта ол сәйкесінше $1014 \pm 4,2 * 10^9 / l$ дейін өсті. Келесі қорытынды: темекінің түтіні тромбоциттер қанының құрамына теріс әсер етеді, ал дозалары

жоғарылаған сайын оның зиянды әсерлері де артады. Ақ қан клеткаларының азаюы ағзаның иммундық функциясының бұзылуына байланысты. Эритроциттердің азаюының себебі - бұл зәр шығару жүйесі, және бұл жағдайда гемолитикалық анемия. Қан тамырларының эндотелий қабаты зақымдалды.

Темекі түтіні ағзаның ішкі тұрақтылығына теріс әсер ететін мықты канцероген болып табылады. Сондықтан, осы мақалада ақ егеуқұйрықтардың қан жасушаларында морфологиялық және биохимиялық өзгерістерді анықтау өзекті болып табылады. Бұл мақала бүкіл ағзаның қан айналымы мен иммундық жүйелерінің бұзылыстары туралы маңызды қорытынды береді.

Түйінді сөздер: қан, темекі түтіні, никотин, эритроцит, лейкоцит, тромбоциттер, гемоглобин.

Ж.Б. Олжабаева, К.А. Сапаров

Казахский национальный университет имени аль-Фараби, Алматы, Казахстан

МОРФОЛОГИЧЕСКОЕ И БИОХИМИЧЕСКОЕ ИЗУЧЕНИЕ СОСТАВА КРОВИ ПОСЛЕ ДЛИТЕЛЬНОГО ВОЗДЕЙСТВИЯ ТАБАЧНОГО ДЫМА У БЕЛЫХ КРЫС

Аннотация. В статье приводится изучение изменений состава крови клеток белых крыс после длительного воздействия табачного дыма в разных дозах. В табачном дыме содержится 4000 химических добавок, 40 из которых являются вредными для организма. 20 сигарет в день эквивалентны флюорографии 300 раз в год. Основным веществом в курении никотина является холиномиметик, который повышает активность ацетилхолина в центральной нервной системе. Недавние исследования показали, что никотин увеличивает количество дофамина в основной дозе, заставляя курильщиков снова курить сигареты, тем самым у курильщиков возникает зависимость. Никотин – ацетилхолиномиметик, вещество, связывающееся с рецепторами нервной системы и вызывающее резкий выброс адреналина в кровь. Повышение уровня адреналина вызывает мгновенный и длительный спазм всех кровеносных сосудов. Каждая сигарета «обходится» организму в 15-20 минут повышенного давления и перенапряжения сердечной мышцы, пытающейся протолкнуть кровь через сузившиеся сосуды. В результате сердечно-сосудистая система организма повреждается. Табачный дым является сильным канцерогеном, который негативно влияет на внутреннюю стабильность всего организма (гомеостаз). Жидкая форма соединительной ткани – кровь в первую очередь отвечает за внутренний баланс организма. Клетки крови, отравленные табачным дымом, не могут выполнять свои функции в достаточном режиме. В частности, нарушается связь эритроцитов с гемоглобином, вследствие чего ткани недостаточно насыщены кислородом и не обеспечены необходимыми питательными веществами. Белые кровяные клетки – лейкоциты – это иммунные клетки, которые выполняют защитные функции организма, нарушение их приводит к воспалительному процессу в организме, который теряет способность противостоять различным инфекциям и чужеродным веществам. Длительное воздействие табачного дыма значительно снижает иммунитет. Основной функцией тромбоцитов, развивающихся из стволового мегакариобласта, является процесс свертывания крови. Неблагоприятные эффекты табачного дыма увеличивают вязкость тромбоцитов, наряду с суженной стенкой эндотелия увеличивают риск тромбоза или эмболии. Это в свою очередь приводит к инсульту и сердечному приступу. Под влиянием табачного дыма количество гемоглобина в эритроцитах уменьшается, что приводит к анемии.

В результатах исследований было установлено, что показатели крови белых крыс экспериментальных групп значительно отличались от показателей крови контрольной группы. Кроме того, наблюдается значительное снижение лейкоцитарной формы крови при отравлении табачным дымом. Уровень лейкоцитов был значительно ниже, чем в контрольной группе ($16,34 \pm 0,01$). В плазме крови экспериментальных групп грызунов отмечилось снижение содержания ферментов. Таким образом, произошли морфологические и биохимические изменения в составе крови белых крыс после длительного воздействия табачного дыма по сравнению с контрольной группой. Было установлено, что отравление экспериментальных групп табачным дымом и индекс эритроцитов сыворотки крови имели отрицательные изменения. Количество эритроцитов было ниже по сравнению с контрольной группой ($9,72 \pm 0,1 * 10^{12} / л$) до $5,68 \pm 0,9 * 10^{12} / л$. Уровень гемоглобина (до $150 \pm 7,6 г / л$) также снизился до $125 \pm 5,2 г / л$. Соответственно были зарегистрированы животные с анемией. Согласно результатам исследования, воздействие табачного дыма и индекс тромбоцитов в крови группы животных изменились в отрицательном направлении, аналогично индексу эритроцитов. Количество тромбоцитов в контрольной группе составило $915 \pm 7,7 * 10^9 / л$, а в экспериментальных – повысилось до $1014 \pm 4,2 * 10^9 / л$ соответственно. Следующий вывод заключается в том, что табачный дым оказывает негативное влияние на тромбоцитарный показатель крови, а с увеличением дозы его вредного воздействия также возрастает. Снижение лейкоцитов обусловлено нарушением иммунных функций организма. Причина уменьшения эритроцитов в том, что они вызваны мочевыделительной системой и в этом случае – гемолитической анемией. Эндотелиальный слой кровеносных сосудов был поврежден.

Табачный дым является мощным канцерогеном, который пагубно влияет на гомеостаз всего организма. За внутреннее равновесие организма в первую очередь отвечает жидкая ткань соединительной ткани – кровь. Поэтому в данной статье является актуальным выявление морфологических и биохимических изменений клеток крови белых крыс. Эта статья дает важное заключение в нарушении кровеносной и иммунной системы всего организма.

Ключевые слова: кровь, табачный дым, никотин, эритроцит, лейкоцит, тромбоцит, гемоглобин.

Information about authors:

Olzhabayeva Zh., Master of Natural sciences, Al-Farabi Kazakh National University, Almaty, Kazakhstan; <https://orcid.org/0000-0002-4817-0362>

Saparov K., Doctor of Biological Sciences, Professor, Al-Farabi Kazakh National University, Almaty, Kazakhstan; <http://orcid.org/0000-0002-2349-1565>

REFERENCES

- [1] Saparov K.A., Yessimsitova Z.B., Abdullayeva B.A., Mankibaeva S.A., Tynybekov B.M., Atanbayeva G.K., Abdreshov S.N. Morphological Characteristics of Adaptation of the Lungs in the Ground Spinal // Journal of Pharmacy and Nutrition Sciences. 2019. № 9. p.101-103.
- [2] Saparov K., Aken S., Aitenova A., Olzhabayeva Zh., Turlybekova D. Ultrastructure of the lungs of vertebrates in habiting mountain and steppe zones // News of the National Academy of Sciences of the Republic of Kazakhstan. 2019. Series of biology and medicine. 3 (333) MAY – JUNE. p.27-38.
- [3] Saparov, K. Protective and adaptive reactions induced lung various doses of cigarette smoke // Research Journal of Pharmaceutical, Biological and Chemical Sciences. 2015. № 6. p. 1294-1299.
- [4] Meimanaliev T.S., Aitmurzaeva G.T. Key Strategic Areas for Health Promotion [Osnovnye strategicheskie napravleniya ukrepleniya zdorov'ya]. Materialy foruma spetsialistov zdorovogo obraza zhizni Respubliki Kazakhstan «Problemy i perspektivy formirovaniya zdorovogo obraza zhizni». Almaty, 2002. S. 36-39. (in Russ.).
- [5] Saparov K.A., Yessimsitova Z., Abdullayeva B.A., Zharkova I.M., Mankibaeva S.A., Tynybekov B.I. Specific products influential aspects of the animals resistance to irradiation // Journal of Engineering and Applied Sciences. 2017. № 12(22). p. 6108-6111
- [6] Gerasimova, E.G. The effect of tobacco poisons on the human body [Vliyanie tabachnykh yadov na organizm cheloveka]. Vserossiiskaya ekologicheskaya konferentsiya molodezhi «EKO-2003» E. Gerasimova M., 2003: Izbrannye trudy. Kn. 2. M., 2003. p. 53-81. (in Russ.).
- [7] Saparov K.A., Esemsitova Z.B., Bazarbayeva J.M. Protective and adaptive reactions Induced lung various doses of cigarette smoke. Research journal of pharmaceutical, Biological and Chemical Sciences. November-December-2015 RJPBCS 6 (6) PageNo.1294-1299 ISSN: 0975-8585
- [8] Saparov, K.A., Esemsitova, Z.B., Bazarbayeva, J.M. Morphological bases of adaptation respiratory departments of lungs at an elevated temperature and hypoxia // Research Journal of Pharmaceutical, Biological and Chemical Sciences. 2015. № 6. p. 1300-1304.
- [9] Saparov K.A., Mankibaeva S.A. Kletkalar men ылpalar biologiyasyna arnalan laboratoriyalyқ sabaktar. Almaty: Qazaқ universiteti, 2016. p. 69-73 (in Kaz.).
- [10] Saparov K.A. Ul'trastrukturyne osnovy adaptatsii legkikh nazemnykh pozvonochnykh. Almaty: Qazaқ universiteti, 2004. 167 p.
- [11] Esimsitova Z.B. Morphological Bases of Adaptation Respiratory Departments of Lungs at an Elevated Temperature and Hypoxia // Research Journal of Pharmaceutical, Biological and Chemical Sciences. 2015. №6. S. 1300-1304.
- [12] Anokhin B.M., Danilevskii V.M., Zamarin L.G. Vnutrennie nezaraznye bolezni sel'skokhozyaistvennykh zhivotnykh. Moskva: Redaktsiya V.M.Danielevskogo, 2000. 125 s.
- [13] Saparov K.A. Өкпенің тыныс алу жолдарының эпителиіне темекі түтінінің uly әсері // Mat.mezhdun.nauch. konf. 05.10.2004. Almaty, 2004. S. 193-195.
- [14] Necipbaev T. Zhanuaplap fiziologiyacy. Almaty: Qazaқ universiteti, 2005. 125-147 b.
- [15] Saparov K.A. Өкпе эпителиінің морфологиясын темекі түтінінің әсерінен кейін сканды электронды микроскоппен зерттеу // QazUU khabarshysy, ekologiya seriyasy. 2003. №27. 173-177 b.
- [16] Shubnikova E. A. Funktsional'naya morfologiya tkanei. Moskva: Meditsina, 2005. 112-142 s.
- [17] Nupceitova K. T. Tynys alu zhyeciniń gictologiyacy: oқu qўpaly. Qararandy: Kitap baspasy, 2010. 33 b.
- [18] Landsman L., Jung S. Lung macrophages serve as obligatoru intermediate between blood monocytes and alveolar macrophages // Research Journal of Pharmaceutical, Biological and Chemical Sciences. 2010. S. 3488-3494.
- [19] Weaver T.E., Na C.L. Stahlman M. Biogenesis of lamellar bodies, lysosome related organelles involved in storage and secretion of pulmonary surfactant // Semin Cell Dev Biol., 2002. S. 263-270.
- [20] Poryadin G.P. Patologicheskaya fiziologiya i biokhimiya: Uchebnoe pocobie. Moskva: Ekzamen, 2005. 480 p.

Publication Ethics and Publication Malpractice in the journals of the National Academy of Sciences of the Republic of Kazakhstan

For information on Ethics in publishing and Ethical guidelines for journal publication see <http://www.elsevier.com/publishingethics> and <http://www.elsevier.com/journal-authors/ethics>.

Submission of an article to the National Academy of Sciences of the Republic of Kazakhstan implies that the described work has not been published previously (except in the form of an abstract or as part of a published lecture or academic thesis or as an electronic preprint, see <http://www.elsevier.com/postingpolicy>), that it is not under consideration for publication elsewhere, that its publication is approved by all authors and tacitly or explicitly by the responsible authorities where the work was carried out, and that, if accepted, it will not be published elsewhere in the same form, in English or in any other language, including electronically without the written consent of the copyright-holder. In particular, translations into English of papers already published in another language are not accepted.

No other forms of scientific misconduct are allowed, such as plagiarism, falsification, fraudulent data, incorrect interpretation of other works, incorrect citations, etc. The National Academy of Sciences of the Republic of Kazakhstan follows the Code of Conduct of the Committee on Publication Ethics (COPE), and follows the COPE Flowcharts for Resolving Cases of Suspected Misconduct (http://publicationethics.org/files/u2/New_Code.pdf). To verify originality, your article may be checked by the Cross Check originality detection service <http://www.elsevier.com/editors/plagdetect>.

The authors are obliged to participate in peer review process and be ready to provide corrections, clarifications, retractions and apologies when needed. All authors of a paper should have significantly contributed to the research.

The reviewers should provide objective judgments and should point out relevant published works which are not yet cited. Reviewed articles should be treated confidentially. The reviewers will be chosen in such a way that there is no conflict of interests with respect to the research, the authors and/or the research funders.

The editors have complete responsibility and authority to reject or accept a paper, and they will only accept a paper when reasonably certain. They will preserve anonymity of reviewers and promote publication of corrections, clarifications, retractions and apologies when needed. The acceptance of a paper automatically implies the copyright transfer to the National Academy of Sciences of the Republic of Kazakhstan.

The Editorial Board of the National Academy of Sciences of the Republic of Kazakhstan will monitor and safeguard publishing ethics.

Правила оформления статьи для публикации в журнале смотреть на сайте:

www.nauka-nanrk.kz

ISSN 2518–1629 (Online), ISSN 2224–5308 (Print)

<http://biological-medical.kz/index.php/en/>

Редакторы: *М. С. Ахметова, Г. Б. Халидуллаева, Д. С. Аленов*
Верстка на компьютере *Д. А. Абдрахимовой*

Подписано в печать 05.06.2020.

Формат 60x881/8. Бумага офсетная. Печать – ризограф.
4,7 п.л. Тираж 300. Заказ 3.