

ISSN 2518-1629 (Online),
ISSN 2224-5308 (Print)

ҚАЗАҚСТАН РЕСПУБЛИКАСЫ
ҰЛТТЫҚ ҒЫЛЫМ АКАДЕМИЯСЫНЫҢ
Өсімдіктердің биологиясы және биотехнологиясы институтының

Х А Б А Р Л А Р Ы

ИЗВЕСТИЯ

НАЦИОНАЛЬНОЙ АКАДЕМИИ НАУК
РЕСПУБЛИКИ КАЗАХСТАН
Института биологии и биотехнологии растений

NEWS

OF THE NATIONAL ACADEMY OF SCIENCES
OF THE REPUBLIC OF KAZAKHSTAN
of the Institute of Plant Biology and Biotechnology

**БИОЛОГИЯ ЖӘНЕ МЕДИЦИНА
СЕРИЯСЫ**



СЕРИЯ

БИОЛОГИЧЕСКАЯ И МЕДИЦИНСКАЯ



SERIES

OF BIOLOGICAL AND MEDICAL

4 (328)

ШІЛДЕ – ТАМЫЗ 2018 ж.

ИЮЛЬ – АВГУСТ 2018 г.

JULY – AUGUST 2018

1963 ЖЫЛДЫҢ ҚАҢТАР АЙЫНАН ШЫҒА БАСТАҒАН
ИЗДАЕТСЯ С ЯНВАРЯ 1963 ГОДА
PUBLISHED SINCE JANUARY 1963

ЖЫЛЫНА 6 РЕТ ШЫҒАДЫ
ВЫХОДИТ 6 РАЗ В ГОД
PUBLISHED 6 TIMES A YEAR

АЛМАТЫ, ҚР ҰҒА
АЛМАТЫ, НАН РК
ALMATY, NAS RK

Б а с р е д а к т о р

ҚР ҰҒА академигі, м. ғ. д., проф. **Ж. А. Арзықұлов**

Абжанов Архат проф. (Бостон, АҚШ),
Абелев С.К., проф. (Мәскеу, Ресей),
Айтқожина Н.А., проф., академик (Қазақстан)
Ақшулақов С.К., проф., академик (Қазақстан)
Алшынбаев М.К., проф., академик (Қазақстан)
Бәтпенев Н.Д., проф., корр.-мүшесі (Қазақстан)
Березин В.Э., проф., корр.-мүшесі (Қазақстан)
Берсімбаев Р.И., проф., академик (Қазақстан)
Беркінбаев С.Ф., проф., (Қазақстан)
Бисенбаев А.К., проф., академик (Қазақстан)
Бишимбаева Н.Қ., проф., академик (Қазақстан)
Ботабекова Т.К., проф., корр.-мүшесі (Қазақстан)
Жансүгірова Л.Б., б.ғ.к., проф. (Қазақстан)
Ellenbogen Adrian prof. (Tel-Aviv, Israel),
Жамбакин Қ.Ж., проф., академик (Қазақстан), бас ред. орынбасары
Заядан Б.К., проф., корр.-мүшесі (Қазақстан)
Ishchenko Alexander prof. (Villejuif, France)
Исаева Р.Б., проф., (Қазақстан)
Қайдарова Д.Р., проф., академик (Қазақстан)
Кохметова А.М., проф., корр.-мүшесі (Қазақстан)
Күзденбаева Р.С., проф., академик (Қазақстан)
Локшин В.Н., проф., корр.-мүшесі (Қазақстан)
Лось Д.А., prof. (Мәскеу, Ресей)
Lunenfeld Bruno prof. (Израиль)
Макашев Е.К., проф., корр.-мүшесі (Қазақстан)
Миталипов Ш.М. (Америка)
Муминов Т.А., проф., академик (Қазақстан)
Огарь Н.П., проф., корр.-мүшесі (Қазақстан)
Омаров Р.Т., б.ғ.к., проф., (Қазақстан)
Продеус А.П. проф. (Ресей)
Purton Saul prof. (London, UK)
Рахыпбеков Т.К., проф., корр.-мүшесі (Қазақстан)
Сапарбаев Мұрат проф. (Париж, Франция)
Сарбасов Дос проф. (Хьюстон, АҚШ)
Тұрысбеков Е.К., б.ғ.к., асс.проф. (Қазақстан)
Шарманов А.Т., проф. (АҚШ)

«ҚР ҰҒА Хабарлары. Биология және медициналық сериясы».

ISSN 2518-1629 (Online),

ISSN 2224-5308 (Print)

Меншіктенуші: «Қазақстан Республикасының Ұлттық ғылым академиясы» РҚБ (Алматы қ.)

Қазақстан республикасының Мәдениет пен ақпарат министрлігінің Ақпарат және мұрағат комитетінде
01.06.2006 ж. берілген №5546-Ж мерзімдік басылым тіркеуіне қойылу туралы куәлік

Мерзімділігі: жылына 6 рет.

Тиражы: 300 дана.

Редакцияның мекенжайы: 050010, Алматы қ., Шевченко көш., 28, 219 бөл., 220, тел.: 272-13-19, 272-13-18,
www.nauka-nanrk.kz/biological-medical.kz

© Қазақстан Республикасының Ұлттық ғылым академиясы, 2018

Типографияның мекенжайы: «Аруна» ЖК, Алматы қ., Муратбаева көш., 75.

Г л а в н ы й р е д а к т о р

академик НАН РК, д.м.н., проф. **Ж. А. Арзыкулов**

Абжанов Архат проф. (Бостон, США),
Абелев С.К. проф. (Москва, Россия),
Айтхожина Н.А. проф., академик (Казахстан)
Акшулаков С.К. проф., академик (Казахстан)
Алчинбаев М.К. проф., академик (Казахстан)
Батпенов Н.Д. проф. член-корр.НАН РК (Казахстан)
Березин В.Э., проф., чл.-корр. (Казахстан)
Берсимбаев Р.И., проф., академик (Казахстан)
Беркинбаев С.Ф. проф. (Казахстан)
Бисенбаев А.К. проф., академик (Казахстан)
Бишимбаева Н.К. проф., академик (Казахстан)
Ботабекова Т.К. проф., чл.-корр. (Казахстан)
Джансугурова Л. Б. к.б.н., проф. (Казахстан)
Ellenbogen Adrian prof. (Tel-Aviv, Israel),
Жамбакин К.Ж. проф., академик (Казахстан), зам. гл. ред.
Заядан Б.К. проф., чл.-корр. (Казахстан)
Ishchenko Alexander, prof. (Villejuif, France)
Исаева Р.Б. проф. (Казахстан)
Кайдарова Д.Р. проф., академик (Казахстан)
Кохметова А.М. проф., чл.-корр. (Казахстан)
Кузденбаева Р.С. проф., академик (Казахстан)
Локшин В.Н., проф., чл.-корр. (Казахстан)
Лось Д.А. prof. (Москва, Россия)
Lunenfeld Bruno prof. (Израиль)
Макашев Е.К. проф., чл.-корр. (Казахстан)
Миталипов Ш.М. (Америка)
Муминов Т.А. проф., академик (Казахстан)
Огарь Н.П. проф., чл.-корр. (Казахстан)
Омаров Р.Т. к.б.н., проф. (Казахстан)
Продеус А.П. проф. (Россия)
Purton Saul prof. (London, UK)
Рахыпбеков Т.К. проф., чл.-корр. (Казахстан)
Сапарбаев Мурат проф. (Париж, Франция)
Сарбасов Дос проф. (Хьюстон, США)
Турьсыбеков Е. К., к.б.н., асс.проф. (Казахстан)
Шарманов А.Т. проф. (США)

«Известия НАН РК. Серия биологическая и медицинская».

ISSN 2518-1629 (Online),

ISSN 2224-5308 (Print)

Собственник: РОО «Национальная академия наук Республики Казахстан» (г. Алматы)

Свидетельство о постановке на учет периодического печатного издания в Комитете информации и архивов
Министерства культуры и информации Республики Казахстан №5546-Ж, выданное 01.06.2006 г.

Периодичность: 6 раз в год

Тираж: 300 экземпляров

Адрес редакции: 050010, г. Алматы, ул. Шевченко, 28, ком. 219, 220, тел. 272-13-19, 272-13-18,
www.nauka-nanrk.kz / biological-medical.kz

© Национальная академия наук Республики Казахстан, 2018

Адрес типографии: ИП «Аруна», г. Алматы, ул. Муратбаева, 75

Editor in chief

Zh.A. Arzykulov, academician of NAS RK, Dr. med., prof.

Abzhanov Arkhat, prof. (Boston, USA),
Abelev S.K., prof. (Moscow, Russia),
Aitkhozhina N.A., prof., academician (Kazakhstan)
Akshulakov S.K., prof., academician (Kazakhstan)
Alchinbayev M.K., prof., academician (Kazakhstan)
Batpenov N.D., prof., corr. member (Kazakhstan)
Berezin V.Ye., prof., corr. member. (Kazakhstan)
Bersimbayev R.I., prof., academician (Kazakhstan)
Berkinbaev S.F., prof. (Kazakhstan)
Bisenbayev A.K., prof., academician (Kazakhstan)
Bishimbayeva N.K., prof., academician (Kazakhstan)
Botabekova T.K., prof., corr. member. (Kazakhstan)
Dzhansugurova L.B., Cand. biol., prof. (Kazakhstan)
Ellenbogen Adrian, prof. (Tel-Aviv, Israel),
Zhambakin K.Zh., prof., academician (Kazakhstan), deputy editor-in-chief
Ishchenko Alexander, prof. (Villejuif, France)
Isayeva R.B., prof. (Kazakhstan)
Kaydarova D.R., prof., academician (Kazakhstan)
Kokhmetova A., prof., corr. member (Kazakhstan)
Kuzdenbayeva R.S., prof., academician (Kazakhstan)
Lokshin V.N., prof., corr. member (Kazakhstan)
Los D.A., prof. (Moscow, Russia)
Lunenfeld Bruno, prof. (Israel)
Makashev E.K., prof., corr. member (Kazakhstan)
Mitalipov Sh.M. (America)
Muminov T.A., prof., academician (Kazakhstan)
Ogar N.P., prof., corr. member (Kazakhstan)
Omarov R.T., Cand. biol., prof. (Kazakhstan)
Prodeus A.P., prof. (Russia)
Purton Saul, prof. (London, UK)
Rakhypbekov T.K., prof., corr. member. (Kazakhstan)
Saparbayev Murat, prof. (Paris, France)
Sarbassov Dos, prof. (Houston, USA)
Turysbekov E.K., cand. biol., assoc. prof. (Kazakhstan)
Sharmanov A.T., prof. (USA)

News of the National Academy of Sciences of the Republic of Kazakhstan. Series of biology and medicine.

ISSN 2518-1629 (Online),

ISSN 2224-5308 (Print)

Owner: RPA "National Academy of Sciences of the Republic of Kazakhstan" (Almaty)

The certificate of registration of a periodic printed publication in the Committee of information and archives of the Ministry of culture and information of the Republic of Kazakhstan N 5546-Ж, issued 01.06.2006

Periodicity: 6 times a year

Circulation: 300 copies

Editorial address: 28, Shevchenko str., of. 219, 220, Almaty, 050010, tel. 272-13-19, 272-13-18,
<http://nauka-nanrk.kz/biological-medical.kz>

© National Academy of Sciences of the Republic of Kazakhstan, 2018

Address of printing house: ST "Aruna", 75, Muratbayev str, Almaty

NEWS

OF THE NATIONAL ACADEMY OF SCIENCES OF THE REPUBLIC OF KAZAKHSTAN

SERIES OF BIOLOGICAL AND MEDICAL

ISSN 2224-5308

Volume 4, Number 328 (2018), 20 – 35

**R. M. Tuleutaev¹, D. O. Urazbekov¹, K. O. Ongarbayev¹, K. B. Abzaliev^{1,2},
B. A. Rakishov¹, T. Yu. Ibragimov¹, U. I. Imammyrzayev¹, A. A. Oshakbaev¹**

¹"National Scientific Center of Surgery" named after A. N. Syzganova, Almaty, Kazakhstan,
²Kazakh Medical Continuing Education University Joint Stock Company, Almaty, Kazakhstan.
E-mail: rustemtuleutayev@gmail.com, dauren_kgmu@mail.ru, yusuf_28_06_1985@inbox.ru,
abzaliev_kuat@mail.ru, rakish@mail.ru, ibragimovteimur@mail.ru, ualikhan-88@mail.ru,
lecherousslim@gmail.com

RECONSTRUCTIVE OPERATIONS IN AORTIC ROOF ANEURYSMS WITH AORTAL INSUFFICIENCY

Abstract. Reconstructive surgery of the aortic root is of great interest in the field of cardiac surgery. Over the past three decades, a number of techniques, differing in technical performance and the anatomical area of the correction, have been proposed for the correction of aortic root aneurysm with aortic valve insufficiency. The purpose of these procedures is to maintain the functioning of the cusps and stabilize other components of the aortic root. Reliable and long-lasting effect of such interventions is particularly important due to the lack of necessity of taking anticoagulants. The choice of the method of surgical correction still remains controversial and in each case the surgeon is the one to make the decision. This review describes the methods of the aorta root reconstruction with a systematic approach of choosing a surgical correction method, accompanied by illustrations of the operations. The description of the procedures, followed by illustrations, facilitates the selection of the surgical method in each individual case.

Keywords: aortic root aneurysm, aortic insufficiency, reconstruction of aortic root.

УДК 616.13213-007.64

**Р. М. Тулеутаев¹, Д. О. Уразбеков¹, К. О. Онгарбаев¹, К. Б. Абзалив^{1,2},
Б. А. Ракишев¹, Т. Ю. Ибрагимов¹, У. Е. Имаммырзаев¹, А. А. Ошакбаев¹**

¹АО «Национальный Научный центр хирургии им. А. Н. Сызганова», Алматы, Казахстан,
²АО «Казахский медицинский университет непрерывного образования», Алматы, Казахстан

РЕКОНСТРУКТИВНЫЕ ОПЕРАЦИИ ПРИ АНЕВРИЗМАХ КОРНЯ АОРТЫ С АОРТАЛЬНОЙ НЕДОСТАТОЧНОСТЬЮ

Аннотация. Реконструктивная хирургия корня аорты представляет большой интерес в области кардиохирургии. За последние три десятилетия был предложен ряд методик для коррекций аневризмы корня аорты с аортальной недостаточностью, различающиеся техническим выполнением и анатомической областью коррекции. Целью данных процедур является сохранение функционирующих створок и стабилизация других компонентов корня аорты. Надежный и длительный эффект таких вмешательств особенно важен ввиду отсутствия необходимости приема антикоагулянтов. Выбор метода хирургической коррекции до сих

пор остается дискуссионным, и в каждом случае выбор остается за оперирующим хирургом. В данном обзоре описаны методы реконструкции корня аорты с систематическим подходом в выборе хирургического метода коррекции с графическими иллюстрациями операции. Описание операции с иллюстрациями способствуют упрощению выбора хирургического метода в каждом индивидуальном случае для хирурга.

Ключевые слова: аневризма корня аорты, аортальная недостаточность, реконструкция корня аорты.

Введение. Большинство авторов считает, что под аневризмами аорты следует понимать местное или распространенное увеличение её диаметра в 1.5 раза (Svensson L.G., 1997, Покровский А.В. 1979, Белов Ю.В. 2011). Во многих случаях аневризму корня аорты сопровождает недостаточность аортального клапана. Наиболее частыми механизмами аортальной регургитации при аневризме аорты являются, аннуло-аортальная эктазия, расширение синотубулярного соединения и аневризма синусов Вальсальвы [84].

За последние два десятилетия было предложено ряд методик для коррекции аортальной недостаточности, различающиеся техническим выполнением и анатомической областью корня аорты. Целью данных процедур является сохранение функционирующих створок путем пластики клапана, протезирование или стабилизации других компонентов корня аорты [1]. Надежный и длительный эффект таких вмешательств особенно выгоден, в виду отсутствия в необходимости приема антикоагулянтов.

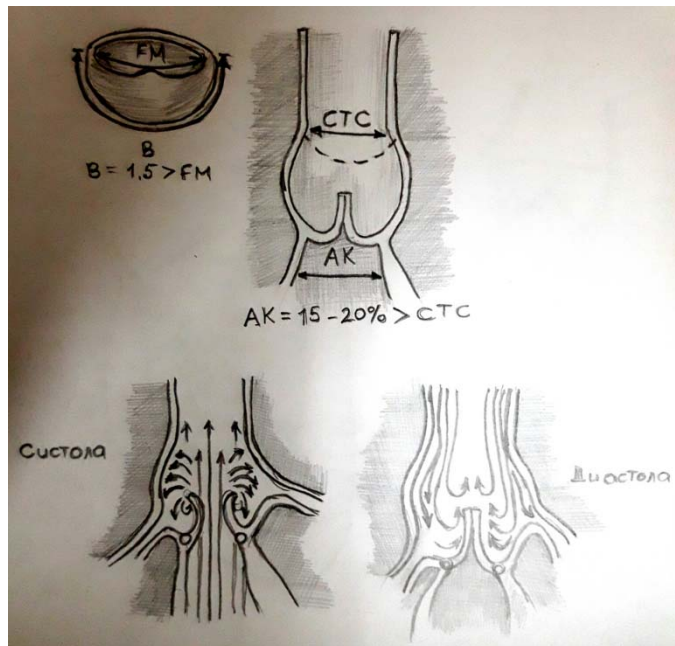
Целью данной статьи является обзор эволюции методов операции, определение показаний к применению различных методик, основанных на восстановлении функциональной анатомии комплекса – «корень аорты».

Функциональная анатомия комплекса корня аорты и аортального клапана. В 1994 году, Kunzelman с соавторами опубликовали важную работу с описанием анатомии корня аорты и соотношение в нем аортального клапана [2]. Важной находкой статьи явилось то, что диаметр корня аорты на уровне середины синусов рассматривался как 100%, а диаметр на уровне синусного гребня составил 81% от этого размера и диаметр нормального основания корня аорты оставил 97% от первого показателя. Иными словами, диаметр синотубулярного гребня составляет приблизительно 85% от диаметра аортального кольца в основании корня. Этот количественный анализ анатомии корня аорты подтверждает теорию Да Винчи об вихревых потоках, созданными синотубулярным гребнем (рисунок 1). Завихряющиеся потоки жидкости, возникающие между краями створок клапана и стенкой аорты создают два эффекта:

1. В фазу открытия эти потоки предотвращают контакт лепестков клапана со стенкой аорты.
2. В фазу закрытия потоки инициируют закрытие створок.

Закрытие аортального клапана
и распределение потоков
 $AA = 15 - 20 \% > STJ$

Рисунок 1 – Статическая и функциональная анатомия корня аорты.
Диаметр синотубулярного соединения (STJ) меньше основания корня аорты (аортального кольца – AA) примерно на 15%



Второй эффект, описанный авторами, вероятно, даже более сложен, чем предложенный, – поток жидкости вызывает закрытие клапана в последний момент систолы, а вихревые потоки защищают створки от перегиба и способствуют более гладкому и синхронному их закрытию.

Динамическая анатомия корня аорты. Динамическая анатомия корня аорты была описана для понимания механизма снижения стресса на створки и таким образом, избежания износа и возможной структурной дисфункции клапана [3-10]. Группа из Стенфорда использовала радиоактивные маркеры на модели корня аорты у овцы, заметив при этом ряд сложных асимметричных деформаций в течение сердечного цикла, с вовлечением атриовентрикулярной зоны (предполагаемого аортального кольца) и синотубулярного соединения, а также удлинение, компрессию, расширение и разгибание корня аорты [3]. Четырехмерное исследование корня аорты, проведенное Lansac и соавт., подтверждает что расширение корня аорты начинается в его основании в фазу изоволюмического сокращения и отсюда распространяется на комиссуры клапана и в конечном счете – синотубулярное соединение [4]. Максимального расширения корень аорты достигает в первой трети систолы, приближаясь к цилиндрической форме, затем к середине диастолы идет уменьшение в объеме, и корень приобретает форму усеченного конуса. Расширение корня аорты на 39% и на 63% в комиссуральной области, дает улучшение оттока крови в систолу, а так же делает работу левого желудочка более эффективной.

Работы Dagum и Lansac описывают важность межлепестковых треугольников, описанных в работах Anderson и соавт., которые четко определяют аортальное кольцо, как действующую субаортальную структуру, состоящую из оснований 3-х межлепестковых треугольников, похожее на зубчатую линию прикрепления створок аортального клапана [3,4,9,10]. Основание корня аорты имеет свойство расширяться соответственно кинетики желудочка. Верх корень аорты расширяется за счет расхождения межлепестковых треугольников, однако синусы и синотубулярный гребень максимально расширяются в конце систолы. Кроме того, этот точный динамический цикл расширения корня аорты, следует определенной хронологии, также влияя на позицию и степень расхождения оснований по которым прикреплены створки клапана, как и было впервые описано Thubricar [10] (рисунок 1). Все клапансохраняющие методики в разной степени меняют эту динамическую геометрию корня аорты.

Заболевания, при которых возможны клапансберегающие операции.

В основном, все эти реконструктивные операции применимы только в тех случаях, когда аортальная недостаточность обусловлена следующими поражениями (таблица):

1. Расширение корня аорты вторично по отношению к аневризме восходящей аорты: механизм аортальной недостаточности связан с расширением синотубулярной зоны и расхождением комиссур и неполной центральной коаптацией лепестков аортального клапана.

2. Аннуло-аортальная эктазия и заболевания соединительной ткани типа синдрома Марфана, Эллерса-Данло и Лойса-Дитца: механизм расширения синусов Вальсальвы, синотубулярной зоны и фиброзного кольца связаны с кистозным медионекрозом. Интересно, что створки клапана при этом остаются не пораженными. Причина аортальной недостаточности при таких синдромах связана с прогрессирующим расширением всех компонентов корня аорты кроме створок клапана, что часто приводит к расслоению аортальной стенки.

Расслоение аорты острое или хроническое: при расслаивающей аневризме корня аорты имеет место аортальная недостаточность вследствие либо расширения синотубулярного гребня (а), либо отслойка комиссур с пролапсом створок (б). При отсутствии повреждения створок, аортальной стенки и патологии корня аорты, часто возможна пластика и реконструкция аортального клапана [11-27].

В соответствии с данным подходом предлагается:

1. При аневризмах восходящей аорты, распространяющихся на СТС, выполнять протезирование восходящей аорты и ресуспензию СТС.

2. При распространении аневризмы на синусы использовать процедуры ремоделирования и субвальвулярной аннулопластики либо выполнение реимплантации клапана в протез восходящей аорты.

3. При дилатации кольца – выполнять различного рода аннулопластику.

4. При перфорации створок – реконструкции створок заплаты из аутоперикарда.

Реконструкция-ориентированная функциональная классификация аортальной недостаточности
(de Kerchove and El Khoury. Anatomy and pathophysiology of the VAJ DOI: 10.3978/j.issn.2225-319X.2012.12.05) (.)

Класс	Тип I – дилатация фиброзного кольца или фенестрация створки при нормальной подвижности створки				Тип II Пропалс створок	Тип III Ограничение подвижности створки
	Ia	Ib	Ic	Id		
Механизм						
Техника реконструкции (Первичная)	Ремоделирование СТС протезом восходящей аорты	Клапано-сберегающие операции: реимплантация либо ремоделирование с субкоммиссуральной аннулопластикой	Субкоммиссуральная аннулопластика	Пластика с заплатой из ауто-из ксеноперикарда	– пликация свободного края – ресуспензия свободного края – треуголярная резекция	– париетальная резекция – декальцинация – использование заплат
Вторичная	Субкоммиссур аннулопластика		Аннулопластика синотубулярного соединения	Субкоммиссур. аннулопластика	Субкоммиссур. аннулопластика	Субкоммиссур. аннулопластика

5. При пролапсе створок:

- использовать пликацию свободного края, его ресуспензию, восстанавливать длину пролабирующей створки при помощи перикарда;
- выполнять секторальную резекцию избыточной створчатой ткани.

6. При ограничении (рестрикции) подвижности створок:

- применять методики треугольной и париетальной резекции «выбривание» свободного края (shaving) фиброзно утолщенных краев створок для восстановления подвижности, устранения комиссурального их сращения;
- восстанавливать длину и целостность укороченных створок при помощи заплат из аутоперикарда для обеспечения кооптации створок и ликвидации регургитации.

Рациональность сохранения аортального клапана. Основной идеей клапансберегающих операций является восстановление функциональной анатомии корня аорты, так как мы часто встречаем деформацию корня аорты без каких-либо структурных и морфологических изменений со стороны створок клапана. Реконструкция корня аорты более предпочтительна, чем протезирование, так как исчезает потенциальный риск таких осложнений как, тромбоз эмболии, дисфункции протеза и эндокардит. Риск ранних технических неудач может быть снижен путем рутинного применения интраоперационной чрезпищеводной ЭХОКГ и по необходимости немедленного вмешательства до момента перевода в реанимацию [19, 20].

История развития клапансохраняющей хирургии и реконструктивных операций на корне аорты. В 1832 году, Corrigan впервые описал аортальную недостаточность, обусловленную дилатацией синотубулярного соединения, причем створки клапана не были изменены. В 1913 году, Tuffier сообщает о первой комиссуротомии аортального клапана, выполненной по поводу его стеноза [23]. В 1956 году, Lewis публикует свою технику пластики аортального клапана, и в 1958 году, Narpen сообщает об декальцинации и пластике аортального стеноза; поначалу результаты таких пластических операций были неудовлетворительными, эффект – непродолжительным [22, 23]. В 1958 году, Taylor описал технику устранения аортальной недостаточности, которая состояла в наложении циркулярного шва, суживающего и уменьшающего размер аортального кольца и аневризмы аорты [24]. В 1959 году, Starzl сообщил о новой технике для лечения аортальной недостаточности путем бicusпидализации клапана [25]. В 1960 году, Murphy описал технику

пликации фиброзного кольца при сифилитическом поражении корня аорты и аортальной недостаточности, которая выполняется без искусственного кровообращения, она схожа с техникой, предложенной Hurwitt (1960). В 1958 году Garamella опубликовал свою концепцию лечения аортальной недостаточности путем ресуспензии (подвешивания) комиссур. Эта успешная методика явилась важным этапом развития лечения и понимания функции полулунных клапанов сердца [29].

В 1968 году, Bentall и De Bono в сообщении из двух страниц, описали одного пациента, которому было выполнено замещение корня аорты и восходящей аорты составным протезом, состоящим из сосудистой трубки и клапанного протеза, устья коронарных артерий имплантировались в стенку кондуита. Впоследствии эта методика стала золотым стандартом в хирургии аневризм восходящей аорты и расслоения [30]. В 1980 и 1983 годах, Wolfe сообщил о серии реконструктивных операций – ресуспензии аортального клапана – выполненных при остром расслоении аорты. В его работе от 1983 года, сообщается о 48 больных, ресуспензия была успешно выполнена у 35 из них [29, 30]. Только в одном случае, через 17 лет после операции, больному понадобилась реоперация – протезирование аортального клапана.

В 1986 году, Frater описал и подчеркнул анатомическую и механическую функцию синотубулярного соединения, отметив при этом, что коррекция расширенного синотубулярного соединения бывает часто достаточной для ликвидации недостаточности аортального клапана, при условии, что створки клапана и его фиброзное кольцо не дилатированы [31].

Развитие современных методов восстановления аортального клапана при аневризме и расслоение аорты. Методика впервые описана М. De Bakey в 1956 году. Является одной из основных клапаносохраняющих операций при аневризме восходящего отдела аорты с сопутствующей аортальной недостаточностью, вызванной дилатацией СТС [32, 33]. Методика заключается в резекции восходящего отдела аорты на уровне СТС с последующим наложением проксимального анастомоза на уровне СТС с синтетическим протезом аорты (рисунок 2). Восстановление нормального диаметра СТС приводит к сближению створок и восстановлению коаптации, что устраняет аортальную недостаточность. Еще в 1986 году, Frater описал и подчеркнул анатомическую и механическую функцию синотубулярного соединения, указав на то, что для коррекции аортальной недостаточности может быть выполнена только редукция расширенного синотубулярного соединения, при условии, что створки клапана и его фиброзное кольцо не дилатированы. Данная методика до сих пор широко используется, показывая хорошие результаты в отдаленном периоде, особенно у пациентов при аневризмах аорты без расслоения.

Методика ресуспензии аортального клапана сегодня применяется при коррекции всех видов расслоения, в которое вовлечена восходящая аорта выше синотубулярного гребня или с вовлечением некоронарной створки и её пролапсом (рисунок 3).

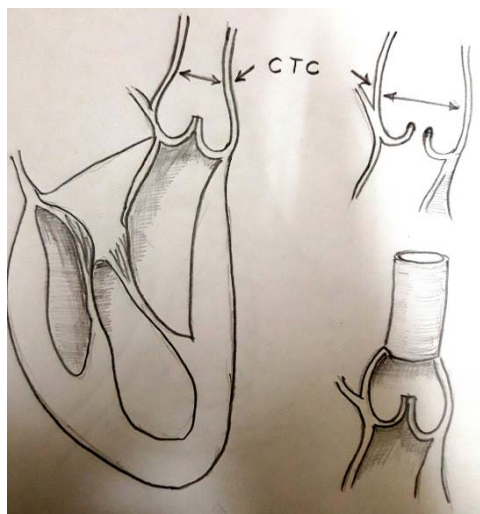


Рисунок 2 – Супракоронарное протезирование восходящего отдела аорты по De Bakey

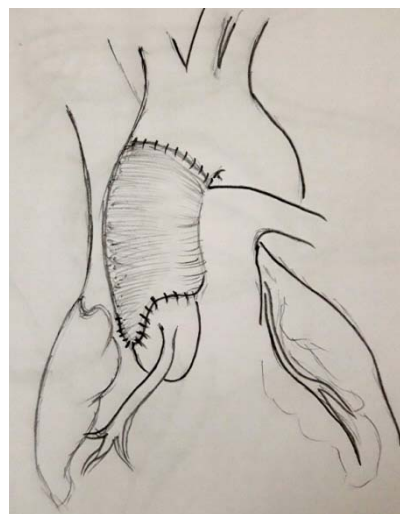


Рисунок 3 – Операция Wolfe

Операция Wolfe, некоронарный синус (чаще всего вовлеченный в расслоение) иссекается и протезируется язычком дакронового протеза. Стойки комиссур клапана подвешиваются в дакроновую трубку, биологический клей применяется для восстановления расслоенных слоев аорты, а также для герметизации анастомозов этой реконструкции

Реимплантация аортального клапана, техника David u Feindel: TD 1. В 1992 году, David и Feindel сообщили о серии пациентов ($n = 10$), которым выполняли клапансохраняющие операции по поводу аневризмы восходящей аорты с аортальной недостаточностью (34). Данная методика является целью этого обзора и будет обозначена как Tirone David 1 (TD1), состояла из классической реимплантации аортального клапана внутрь дакронового протеза. Для этого выполнялась резекция корня аорты с оставлением устьев коронарных артерий на площадках и створок клапана на комиссурах с участком стенки синусов 4-5 мм (рисунок 3, А, В). Дакроновый протез подшивался к основанию корня аорты швами на прокладках, швы накладывались ниже створок АК таким образом, что бы они проходили через фиброзный скелет основания выходного отдела левого желудочка (псевдо-кольцо). Комиссуры клапана подшивают внутрь дакроновой трубки таким образом, чтобы достичь коаптации створок. Операцию заканчивают подшиванием коронарных «пуговок» к неосинусам и наложением дистального анастомоза (рисунок 4). Особенности операции реимплантации TD1 является цилиндрическая реконструкция, реимплантация устьев коронарных артерий и максимальная стабилизация основания корня аорты (кольца). В первоначальной методике нет описания специфики синотубулярного соединения. Hvass сообщает об изменении данной техники таким образом, что дакроновый протез вшивается внутрь корня аорты к основанию створок клапана (в методе David – наоборот); такой метод реимплантации имеет недостатки – создается контакт створок АК с дакроновой тканью, и не создается стабильной фиксации фиброзного кольца клапана [35].

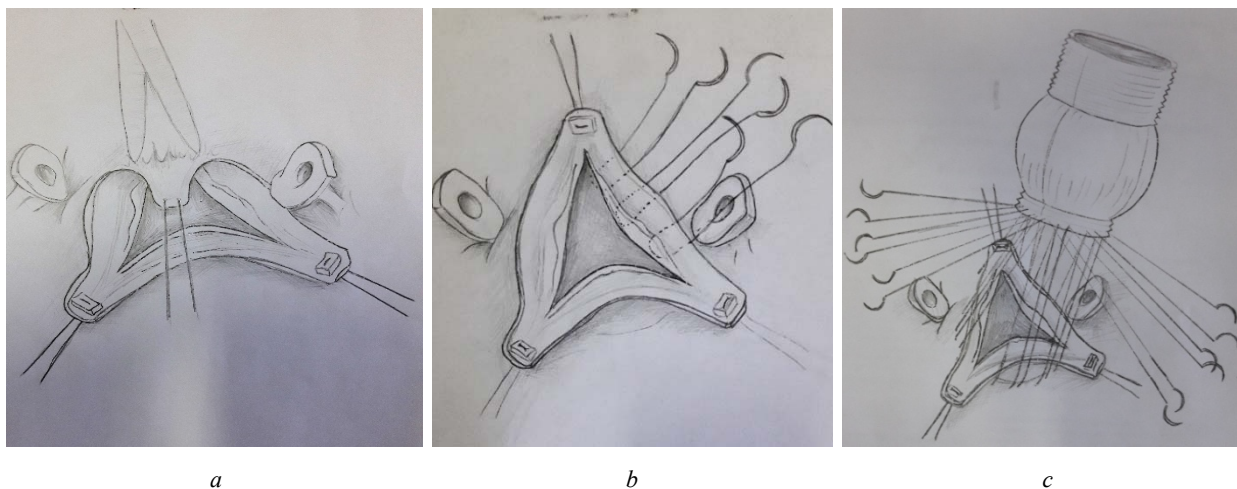


Рисунок 4 – Методика Tirone David 1, последовательно показаны этапы операции, впервые описанной в 1992 г.

Резекция аневризмы восходящей аорты, выкроены створки и столбики комиссур клапана с оставлением стенки синуса по краю 3-5 мм, для наложения швов. Устья коронарных артерий выкроены на «пуговках». Сосудистый (дакрон) протез пришивают к дистальной части восходящей аорты. Накладываются швы (6 стежков) ниже створок аортального клапана, которые проходят через фиброзную ткань в толще вентрикул-оортального перехода. Этими швами подшивается конец отобранного дакронового протеза. Выполнена фиксация протеза к основанию корня аорты. Стойки комиссур подвешиваются внутрь протеза непрерывным обвивным швом, подобно техники имплантации подкоронарного гомографта. Накладываются анастомозы с коронарными артериями и дистальный межпротезный анастомоз.

В 1993 году Sarsam и Yasoub приводят серию наблюдений (10 больных) хирургического лечения аортальной недостаточности методом, названным «ремоделирование аортального кольца» [36].

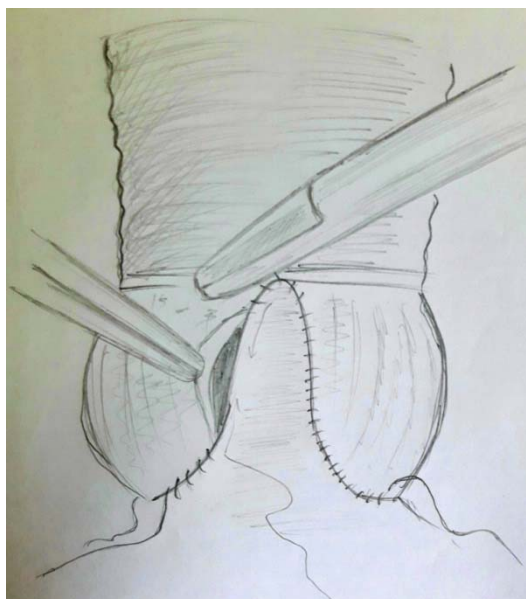


Рисунок 5 – Техника ремоделирования корня аорты Yasoub, 1993 год

Первая версия операции Якуба состояла из протезирования всех трех синусов Вальсальвы с реимплантацией устьев коронарных артерий с использованием дакронового протеза выкроенного по типу трехлепестковой короны. Метод включает реимплантацию коронарных артерий, но не предусматривает стабилизации основания корня аорты и определения размеров синотубулярного соединения (рисунок 5). В своей методике авторы подчеркивают необходимость иссечения синусов аорты и подбора дакроновой трубки по диаметру равной диаметру основанию корня аорты. Разрезы на протезе выполняются для увеличения высоты фиксации комиссур клапана. Согласно названию, выполняется цилиндрическая реконструкция корня аорты, не создается специфического сужения в месте синотубулярного соединения, и нет стабилизации основания аорты. Преимуществами этого метода является техническая простота, чем при реимплантации, и позволяет более точно выполнить ресуспензию комиссуральных стоек. Последующие модификации операции Якуба включают в себя сужение в области синотубулярного гребня и создания выбухающих синусов.

Реимплантация или ремоделирование. В 1995 году David, Feindel и Boss сообщили о следующем шаге в эволюции методики Tirone David. В статье «Реконструкция аортального клапана при его недостаточности и аневризме корня аорты» [37], говорится о двух фундаментально разных методиках восстановления. Первой была техника реимплантации – TD1, которая применялась у больных с расширением синотубулярного соединения, разрушенными или дилатированными синусами Вальсальвы и при аннулоаортальной эктазии. Альтернативная методика, приведенная тут же, получила названия «Tirone Davide- 2» и описанная авторами как техника «ремоделирования», применялась у пациентов без аннулоаортальной эктазии, в большей части при деформации синусов Вальсальвы и необходимости коррекции синотубулярного соединения. В этой серии было описано 45 больных, смерть наблюдалась только в двух случаях. Девятнадцать больных были оперированы по методике реимплантации TD-1 и 26 – по методике ремоделирования TD-2, аортальный клапан был восстановлен путем реконструкции и протезирования всех синусов Вальсальвы устья коронарных артерий реимплантировались в протез по методике «пуговок». Не выполнялось никакого укрепления или уменьшения «аортального кольца», ремоделирования синотубулярного соединения также не было (т.е. уменьшения диаметра на 15% от диаметра выходного отдела ЛЖ).

Реимплантация корня аорты с реконструкцией псевдосинусов: методика сиэтлская техника. В 1995 году, Cochran и коллеги описали разновидность операции Tirone David, при которой применялась дакроновая трубка с сформированными выпуклыми псевдосинусами, при той же технике сохранения клапана [38]. В сиэтлской технике аортальный клапан сохраняется и выполняется протезирование всех синусов Вальсальвы с реконструкцией неосинусов по специальной технике.

Выбухание этих неосинусов предотвращает контакт створки с дакроновой тканью. В нормальной аорте створки защищены динамической геометрией (расширение синусов, удлинение створок и корня аорты). Данная методика так же стабилизирует «кольцо аорты» с помощью проксимального шва расположенного ниже створок клапана, подобно тому, что и при методике TD-1, так же имеется дистальный шов, выше створок, предназначенный для максимальной фиксации стоек комиссур. Выкраивание лепестков на проксимальном конце протеза необходимо для формирования неосинусов.

Гибридная методика была предложена van Son и соавторами, при которой расширенный корень аорты уменьшается и реконструируется (коронарные артерии выкраиваются на пуговках) путем клиновидного иссечения стенок синусов Вальсальвы, и затем реимплантации восстановленного корня аорты внутрь дакроновой трубки, при внимательной реставрации высоты комиссуральных стоек; накладывается дистальный шов между протезом и корнем аорты, а затем подшиваются устья коронарных артерий [39]. Эта смешанная методика позволяет выполнять реконструкцию синусов, учитывая контроль диаметров синотубулярного соединения и фиброзного кольца, что и позволяет избежать контакта створки с дакроновым протезом, но при этом не происходит стабилизации основания корня аорты. Некоторые авторы оставляют «подушки» стенки аорты, теоретически для защиты створок от повреждения [40, 41].

В 1996 году, T. David описал еще одну разновидность своего метода ремоделирования (TD-2), который применяется при аннулоаортальной эктазии (методика TD-3). В данном случае аортальный клапан реконструируется путем протезирования всех трех синусов Вальсальвы, коронарные артерии реимплантируются в протез (рисунки 6, 7).

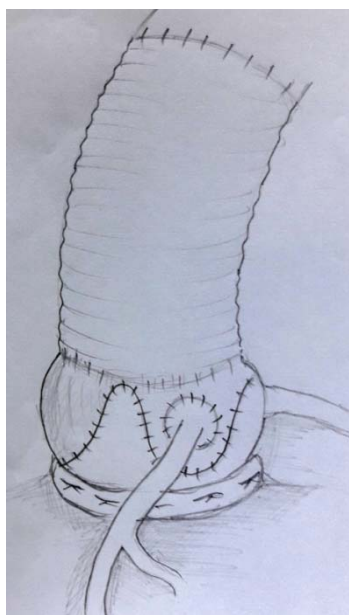


Рисунок 6 – Ремоделирование корня аорты со стабилизацией фиброзного кольца клапана (TD-3)

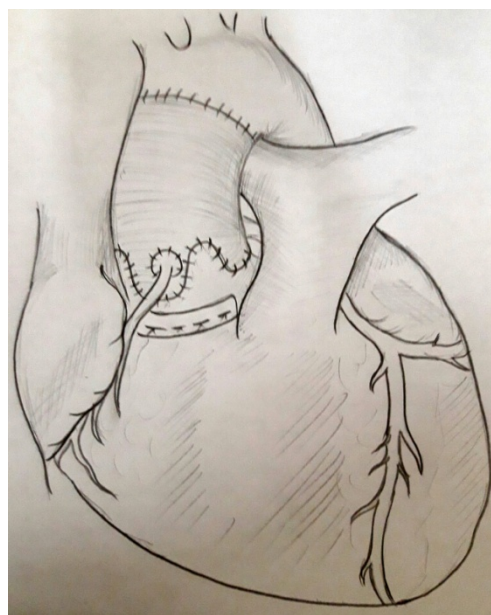


Рисунок 7 – Ремоделирование корня аорты со стабилизацией фиброзного кольца клапана (TD-3)

Главным отличием данной техники является укрепление корня аорты и фиброзного кольца тефлоновой полоской. Эта методика также обеспечивает более легкую ресуспензию столбиков комиссур, подобно в технике Якуба, и ремоделирование синотубулярного соединения не зависит от размера выбранного протеза (рисунок 7 F-H). El Khougu и коллеги, сообщали о подобной методике, но они ограничивались только укреплением аортального кольца при его значительной дилатации; они также рекомендуют сохранять интактные синусы Вальсальвы [42].

Рисунки 6, 7. Ремоделирование Tirone David-3, 1996 г. Удаление пораженного корня аорты и восходящего отдела аорты. Аорта пересекается сразу выше синотубулярного гребня. Корень аорты мобилизован до самого основания, коронарные артерии выкраиваются на площадках. Полоской тефлона выполняется укрепление фиброзной зоны выходного отдела левого желудочка, это дает

стабилизацию основания корня аорты, особенно необходимую при аннулоаортальной эктазии. Измерен диаметр аортального кольца (АА) из него вычтена толщина стенки аорты, для того что бы определить диаметр необходимого дакронового протеза. Методика ремоделирования корня аорты по TD-3: Замещение корня аорты выкроенным протезом. Адекватная ресуспензия комиссур. Реимплантация коронарных артерий в соответствующие синусы.

Восстановление синотубулярного гребня. Этот метод состоит из простого протезирования восходящей аорты с сопутствующей реконструкцией (т.е. сужением или редуционной аортопластикой) синотубулярного гребня для восстановления нормальной коаптации аортальных створок в корне аорты. Как отдельный метод его можно применять только при нормальных створках и синусах Вальсальвы, и когда фиброзное кольцо не нуждается в реконструкции. Не выполняется протезирования синусов, и реимплантации устьев коронарных артерий. Эта операция не несет в себе укрепления и стабилизации основания корня аорты, по существу это метод восстановления синотубулярного соединения, который предложил Frater [31]. Доктор David включил этот подход в свою обновленную версию реимплантации (названную доктором Miller, как TD- 4), в которой он выбирает дакроновый протез на 4 мм больше необходимого и путем его циркулярной пликации создает синотубулярный гребень [43]. В технике реимплантации TD-5 или Miller-1 применяется дакроновый протез даже на 8 мм больше необходимого, за счет чего формируются синтетические псевдосинусы [43, 44]. Техника «Jena» является гибридной, в которой реконструкция аневризмы корня аорты выполняется путем пликации и иссечения порции синусов Вальсальвы (U-образно в коронарных и V-образно в некоронарном синусах), а синотубулярное соединение уменьшается за счет дакронового протеза (26-28 мм). Преимуществом этого метода является сохранение нативной ткани, которая контактирует со створками клапана, а также сохраняются динамические свойства корня аорты, но имеется риск дальнейшей дилатации зоны реконструкции [45].

Ремоделирование корня аорты с максимальной стабилизацией, сохранением створок и реконструкцией синотубулярного соединения. Норкинс предложил свой метод реконструкции аортального клапана, но в сущности, это одна из разновидностей ремоделирования. В этой методике все синусы замещаются с реимплантацией устьев коронарных артерий (подобно методам Yacoub или TD-2). Основание корня аорты укрепляется циркулярным швом, наложенным ниже створок (рисунок 8), это защищает расширение корня аорты в последующем, и поэтому применима к больным с врожденным дефектом соединительной ткани, таким как синдром Марфана. Как и в методиках Yacoub или TD- 3 выполняется несложная процедура ресуспензии комиссуральных стоек. В этой технике синотубулярное соединение ремоделируется до идеальных размеров, т.е. на 15% меньше диаметра аортального кольца, путем подбора дакронового протеза, меньшего по

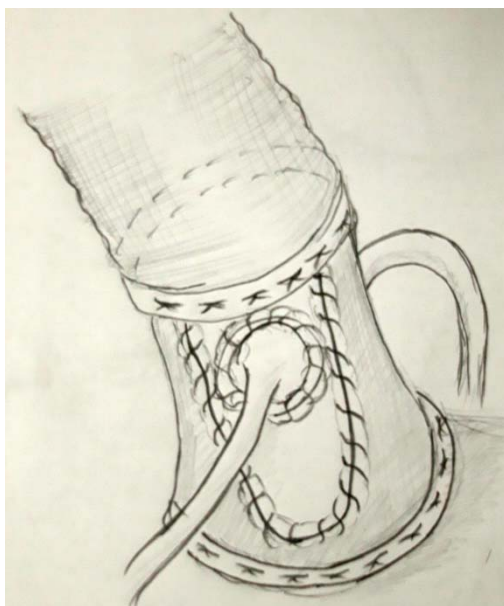

Рисунок 8

диаметру, чем аортальное кольцо, синусы слегка выбухают наружу, что достигается более высоким вырезом на протезе, которые подвешиваются комиссуры клапана. Вырезы на протезе должны быть узкими, чтобы подчеркнуть место синотубулярного перехода, затем тефлоновой полоской производится сужение этого места. Путем сужения синотубулярного перехода, сохраняются функциональные потоки, описанные Да Винчи, которые предотвращают контакт створок клапана с дакроновым протезом. Эта реконструкция охватывает все компоненты корня аорты, сохраняя нативные створки аортального клапана.

Методика Hopkins-1. Суживающие полоски из тефлона накладываются циркулярно после иссечения патологически измененной аорты, и после мобилизации ее корня. Проксимальная полоска фиксируется серией матрасных швов, ниже расположения створок. Комиссуры сохранены с участком окружающей ткани 3-5 мм. Вырезы в проксимальном конце протеза сделаны несколько длиннее, что позволит подшить комиссуры еще выше, и за счет этого неосинусы будут выпуклыми. Наложен проксимальный шов в основании корня аорты, синусы замещены дакроновым протезом. Реимплантация коронарных устьев, формирование сужения в месте, где подшиты комиссуры клапана.

Реимплантация корня аорты в протез Методика Florida Sleeve, описанной P. Hess в 2005 г. Восходящий отдел аорты пересекается на 1 см выше синотубулярного соединения, корень аорты выделяется по окружности до уровня аортожелудочкового контакта. Диаметр фиброзного кольца аортального клапана определяется с помощью измерителей стандартного размера. Также измеряется расстояние от основания корня аорты до устьев коронарных артерий и синотубулярного гребня по каждой комиссуре, что необходимо для подготовки протеза. Подбор протеза выполняется из расчета на 4-5 мм больше измеренного диаметра фиброзного кольца. Высота юбки протеза должна соответствовать измеренной высоте по каждой из комиссур, при этом все комиссуры должны находиться на уровне сино-тубулярного гребня протеза. Затем на протезе отмечаются расположения коронарных артерий, после чего в нем изготавливаются вертикальные прорезы по обозначенным позициям в виде «замочной скважины». Длина щелей соответствует измеренному расстоянию от основания корня аорты до нижней части коронарных артерий. В месте расположения устьев коронарных артерий делают округлые отверстия. На следующем этапе накладывают субаннулярные П-образные швы плетеной нитью 3/0 на тефлоновых прокладках, располагая их горизонтально по кругу на 1-2 мм ниже створок аортального клапана изнутри наружу так, чтобы прокладки не касались створок (рисунки 9, 10). В месте между некоронарным и правым коронарным синусами швы необходимо располагать по контуру створок, чтобы избежать осложнений со стороны проводящей системы и мембранозной части межжелудочковой перегородки [46-48].

Случаи неудач реимплантации и ремоделирования аортального клапана. К неудачным клапаносохраняющим операциям были отнесены методики, в которых нет адекватной стабилизации

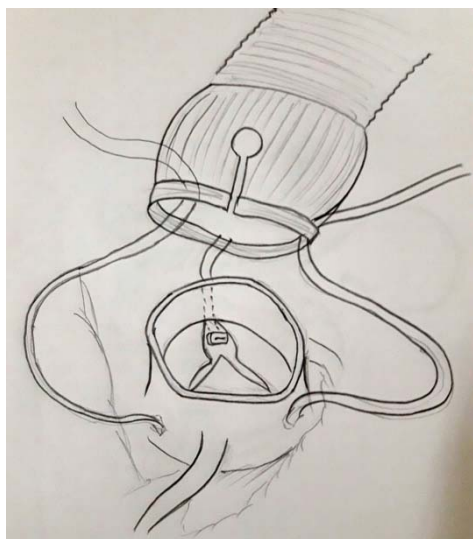


Рисунок 9 – Методика Florida Sleeve



Рисунок 10 – Методика Florida Sleeve

основания аорты, и которые в отдаленном периоде приводят к дилатации аортального кольца [49]. Часть выходного тракта аорты формирует функциональное кольцо – фактически основания межлепестковых треугольников ниже места фиксации створок и является частью желудочковой гемодинамики [9, 10]. Сторонники техники реимплантации предполагают, что стабилизация кольца аорты, особенно при заболеваниях соединительной ткани, является важным моментом. Методы ремоделирования оставляют интактными эти треугольники, что должно положительно влиять на работу сохраненных створок и на длительность реконструкции, поскольку сохранены некоторые элементы динамического расширения корня аорты. Методы имплантации поддерживают или фиксируют эти межлепестковые треугольники.

Теоретической причиной ускоренной дегенерации створок является систолический контакт ее со стенкой протеза, вследствие отсутствия расширения синусов. Попытки неудачной реконструкции корня аорты при размере кольца 25- 27 мм были приписаны к травме створок из- за стеснения в протезе [11, 50-52]. Такие осложнения могут быть при реимплантации в цилиндрический протез или же во время ремоделирования, когда используется меньший размер протеза. Что бы избежать такого рода проблем разрабатываются протезы аорты с искусственными синусами Вальсальвы [53].

Pethig и коллеги, применив эхокардиографическое исследование, определили, что уровень, на котором происходит коаптация створок является важным фактором долгосрочности реконструкции. Они поделили всех больных на три группы в зависимости от уровня коаптации: А – коаптация створок на 2 мм выше плоскости кольца аорты; В – на уровне плоскости основания кольца; С – ниже уровня основания аортального кольца. Не было отмечено регургитации в группе А (n=56), в группе В выраженная АН имела место у 2-х больных (n=11); у всех больных из группы С имелась недостаточность АК (54).

Ранние методики ремоделирования корня аорты (Yacoub, David- 2) имели целью протезирование патологически измененных синусов Вальсальвы и сохранение динамических свойств аорто-вентрикулярной зоны. Однако, у больных с заболеваниями соединительной ткани могут развиваться отдаленные осложнения, связанные с дилатацией неукрепленных компоненто корня аорты, поэтому этот метод развивался в дальнейшем в сторону большей стабилизации основания аорты и синотубулярной зоны.

Доктор David сравнил свою технику реимплантации с развивающимися методами ремоделирования у больных с аневризмой корня аорты и обнаружил некоторое неравенство в долгосрочности этих методик. В то время как, 8-10 летняя выживаемость была превосходной, его исследование показало лучшие результаты (т.е. свободу от развития умеренной и выраженной недостаточности АК) для техники реимплантации [49]. Он правильно отметил, что без укрепления, корень аорты может расширяться после многих из методик ремоделирования. В то время как, техника реимплантации теоретически имеет недостатки – контакт створок с синтетическими «синусами», в действительности это не является серьезной проблемой [49, 53, 55]. К тому же сегодня стали доступными и дакроновые протезы с выпуклыми синусами [53, 56-58].

Увеличение сроков службы восстановленных створок может достигаться хирургическим путем либо Сизтлской техникой, либо применением протезов, предложенных Zehr [59], либо описанной методикой David [49], или же применением протеза синусов Вальсальвы в комбинации с трубкой меньшего диаметра, как это делается в клинике Mayo [50]. Однако, не совсем ясен механизм развития аортальной недостаточности в поздние сроки после операции ремоделирования, вероятнее всего из-за недостаточного укрепления остаточных фибромускулярных компонентов комплекса – корень аорты, что характерно для этой процедуры.

Кроме того, проблемы могут возникать из-за хрупкости и послеоперационной дегенерации и последующего утончения створок.

Выбор размера протеза для реимплантации или ремоделирования. Большое внимание уделялось выбору размеров протезов для различных методик реконструкции корня аорты. Методика реимплантации имеет преимущество – полная фиксация всего комплекса корня аорты и помещением клапана в дакроновый протез, однако его выбор отличается от такового при ремоделировании. Для реимплантации необходим выбор достаточно большого протеза, что бы не было увеличения площади коаптации створок. David подчеркнул, что синотубулярное соединение

может быть сформировано либо с помощью сужения протеза, либо путем подшивания протеза меньшего диаметра на уровне этого перехода если это необходимо; методика реимплантации вообще требует достаточно широкого протеза (30–34 мм), который идеально соответствует размеру не расширенного аортального кольца. Для выбора размера протеза в операциях ремоделирования описано несколько способов [3].

По методу М. Yasoub, для определения требуемой величины комиссуры натягиваются вертикально, определяется позиция створок и их способность к коаптации без пролапса; необходимый диаметр равен расстоянию между вершинами комиссур либо одной трети окружности аорты на уровне синотубулярного соединения. David предложил сначала нормализовать аортальное кольцо, а затем выбрать протез, учитывая что диаметр синотубулярного перехода меньше на 15% аортального кольца. Это соответствует морфометрии Kunzelman [2]. Группа Якуба предлагает так же измерить расстояния между комиссурами, при максимальной коаптации створок, и затем рассчитать диаметр протеза. К. Morishita и соавт. Предложили использовать следующую формулу:

$$d=2/\sqrt{3} \times id,$$

где d – необходимый диаметр протеза, id – расстояние между вершинами комиссур.

Мнение Т. David следующее: ориентировочный диаметр требуемого протеза равен длине свободного края створки аортального клапана минус 10% от полученной цифры, однако не существует абсолютно точной формулы, по которой можно рассчитать размер протеза, и решение этой задачи во многом зависит от опыта хирурга. При клапаносохраняющих операциях с реконструкцией синотубулярного гребня необходимый диаметр протеза равен удвоенной высоте створки аортального клапана. Доктор David отметил, что определение размеров корня аорты и синотубулярного соединения является больше искусством, нежели точной наукой [60]. В его руках выбор протеза для реимплантации отличается от такового для ремоделирования [49]. Концепция выбора протеза при реимплантации основана на внешнем диаметре корня аорты (внутренний диаметр + толщина стенки), в то время как при ремоделировании – на внутреннем диаметре. При ремоделировании David основывается размерами створок и не рекомендует применения протезов меньше 30 мм во избежание ограничения синусов и последующего повреждения створок [49, 60, 66]. Для ремоделирования мы описали следующую методику. После иссечения синусов проводится истинного диаметра аортовентрикулярного соединения с помощью расширителя Гегара. Накладываются горизонтальные матрасные швы на вершину каждой комиссуральной стойки, которые затем потягиваются вверх до достижения соответствующего диаметра синотубулярного соединения, при этом проводят гидродинамический тест коаптации створок. Этот диаметр синотубулярной зоны обычно соответствует внутреннему диаметру выходному тракту аорты, который измерили Гегаром. Если площадь коаптации полулунных клапанов кажется недостаточной, то необходим подбор протеза меньшего по диаметру. Это очень простой метод (похож на артистический подход Девида), где комбинируется сужение протеза полоской из тефлона в области синотубулярного соединения и точный подбор высоты фиксации комиссур, что дает надежный результат реконструкции зоны синотубулярного соединения без деформации синусов.

Высота комиссуры между не коронарой – левой коронарой измеряется для определения размера трансплантата от линии, соединяющей надкрышки двух соседних створок (основание треугольника между рядами) до верхней части комиссуры. Это измерение соответствует размеру выбранного трансплантата; В. В трансплантате Gelweave Valsalva™ (Vascutek Ltd, компания Тегито, Ренфрьюшир, Шотландия) высота синусовой части равна ее диаметру, что соответствует маркированному размеру

Результаты реконструкции корня аорты с сохранением или восстановлением аортального клапана. Уровень операционной летальности колеблется от 0% до 6% [70,71] с выживаемостью за 7 лет $72-78 \pm 8\%$ [71,72]. Больные с аневризмой восходящей аорты имеют выживаемость ниже, чем больные с аневризмой корня аорты, приблизительно 36% выживают в 8-летний период [49]. Это низкий уровень выживаемости, вероятно связанный с пожилым возрастом больных с аневризмой ВА, а также сопутствующей сосудистой патологией. Реоперации после протезирования аортального клапана за 7- 8 лет имеют небольшую частоту и по данным многих авторов свобода от такого рода реопераций составляет 90-97% [68, 71, 73]. Умеренная аортальная недостаточность

является редкостью, особенно в течении первых 2-х лет после операции. Однако выраженная АН нередко приближается к 6%, хотя в некоторых сообщениях она достигает уровня до 37% [34, 55, 73-78]. Кроме хороших показателей выживаемости у больных, перенесших реконструкцию корня аорты, две трети наблюдаемых свободны от риска развития средней и выраженной степени недостаточности аортального клапана за 8 лет после операции (49). David отмечает превосходство техники реимплантации (над ремоделированием) с низким риском развития аортальной недостаточности в дальнейшем; средняя и выраженная АН имела места у 10% за 8-летний период, в то время как, при ремоделировании этот показатель составил – 45% [78]. Ганноверская группа добилась таких же успехов в реимплантации корня аорты, госпитальная летальность составила – 3,8 %, и 4% были реоперированны по поводу аортальной недостаточности [73].

Интраоперационная чрезпищеводная эхокардиографическая оценка является важной в определении долгосрочности выполненной операции [55]. Поздние осложнения (аортальная недостаточность) у больных с заболеваниями соединительной ткани выявляются чаще, при методах, где нет максимальной стабилизации основания корня аорты («кольца») [60, 66-69, 78-80].

У больных с аневризмой корня аорты и неповрежденным комплексом корня, у которых реконструкция состояла из нормализации диаметра синотубулярной зоны непосредственные и промежуточные функциональные результаты весьма хороши, и более двух третей больных свободны от развития АН в сроки 8-10 лет после операции; однако, общая выживаемость этих больных относительно остается низкой, и только треть остается живыми к 8 году, возможно играют роль и сопутствующие заболевания сосудов и возраст пациентов [49].

Для сравнения техник реконструкции доктор Gott с коллегами, рассмотрели результаты протезирования у 235 больных с синдромом Марфана, из которых 232 перенесли операцию Бентала и протезирование корня аорты. В этой группе не было отмечено смертей за 30 дней, 85% этих больных были живы ко времени публикации этой статьи, а свобода от реоперации за 20 лет составила 74% [81]. В японском исследовании, использовался гофрированный кондуит, оперативная летальность составила 8,3%, а актуарная выживаемость к 5 году была на уровне $82,7 \pm 4,8\%$ [82].

Edwards с коллегами, используя базу данных National STS Cardiac Surgery определили нормы оперативной летальности для изолированного протезирования аортального клапана- 4% ; для больных с плановым протезированием АК- 3,3% [83]. Эти данные говорят о том, что у выборочных больных, плановые клапансохраняющие операции в настоящее время выполняются в большинстве центров с уровнем смертности приближающимся или лучшим, чем для изолированного протезирования аортального клапана.

Заключение. Прогресс этих методик произошел после понимания функциональной анатомии комплекса корень аорты. Предварительные результаты таких операций поддерживают интерес к их применению, но идеальная и безопасная техника реконструкции, особенно при заболеваниях соединительной ткани, например синдром Марфана, должна определиться после более долгого промежутка послеоперационного наблюдения (43). Сегодня имеется много методик реконструкции корня аорты, некоторые первоначальные техники были заменены или же модифицированы этими же авторами. Хирург должен рассматривать корень аорты как комплекс элементов, и стремиться к оптимизации его функциональной анатомии у каждого больного индивидуально. Разработка новых видов протезов так же облегчают эту задачу. Знание специфической анатомии и истории заболевания каждого пациента должно помочь в успешной реконструкции комплекса корень аорты с продолжительным эффектом и низкой летальностью.

ЛИТЕРАТУРА

- [1] Kouchoukos N.T., Wareing TH, Murphy SF, Perrillo JB. Sixteen-year experience with aortic root replacement. Results of 172 operations // *Ann Surg.* 1991; 214: 308-18; discussion.
- [2] Kunzelman KS, Grande J, David TE, Cochran RP, Verrier E. Aortic root and valve relationships: Impact on surgical repair // *J Thorac Cardiovasc Surg.* 1994; 107: 162-70.
- [3] Dagum P, Green GR, Mistal FJ, Daughters GT, Timek TA, Foppiano LE, Bolger AF, Ingels Jr MB, Miller DC. Deformation dynamics of the aortic root: modes and physiologic determinants // *Circulation.* 1999; 100 (Suppl. II): II-54-II-62.
- [4] Lansac E, Lim HS, Shomura Y, Lim KH, Rice NT, Goetz W, Acar C, Duran CMG. A four-dimensional study of the aortic root dynamics // *Eur J Cardiothoracic Surg.* 2002; 22: 497-503.
- [5] Thubrikar MJ, Nolan SP, Aouad J, Deck JD. Stress sharing between the sinus and leaflets of canine aortic valve // *Ann Thorac Surg.* 1986; 42: 434-40.

- [6] Brewer RJ, Deck JD, Capati B, Nolan SP. The dynamic aortic root. Its role in aortic valve function // *J Thorac Cardiovasc Surg.* 1976; 72: 413-7.
- [7] Thubrikar M, Harry R, Nolan SP. Normal aortic valve function in dogs // *Am J Cardiol* 1977; 40: 563-8.
- [8] Thubrikar M, Boshier LPNS. The mechanism of opening of the aortic valve // *J Thorac Cardiovasc Surg.* 1979; 77: 863-70.
- [9] Anderson RH, Devine WA, Ho SY, Smith A, McKay A. The myth of the aortic annulus: the anatomy of the subaortic outflow tract // *Ann Thorac Surg.* 1991; 52: 640-6.
- [10] Sutton JP, Ho SY, Anderson RH. The forgotten interleaflet triangles: a review of the surgical anatomy of the aortic valve // *Ann Thorac Surg.* 1995; 59: 419-27. Casselman FP, Tan ESH, Verneulen FEE, Kelder JC, Morshuis WJ, Schepens MAAM. Durability of aortic valve preservation and root reconstruction in acute Type A aortic dissection // *Ann Thorac Surg* 2000; 70: 1127-33.
- [11] Casselman FP, Tan ESH, Verneulen FEE, Kelder JC, Morshuis WJ, Schepens MAAM. Durability of aortic valve preservation and root reconstruction in acute Type A aortic dissection // *Ann Thorac Surg.* 2000; 70: 1127-33.
- [12] Graeter TP, Langer F, Nikoloudakis N, Aicher D, Schafers HJ. Valvepreserving operation in acute aortic dissection Type A // *Ann Thorac Surg.* 2000; 70: 1460-5.
- [13] Davies RR, Goldstein LJ, Coady MA, Tittle SL, Rizzo JA, Kopf GS, Elefteriades JA. Yearly rupture or dissection rates for thoracic aortic aneurysms: simple prediction based on size // *Ann Thorac Surg.* 2002; 73: 17-28.
- [14] Azakie A, David TE, Peniston CM, Rao V, Williams WG. Ruptured sinus of valsalva aneurysm: early recurrence and fate of the aortic valve // *Ann Thorac Surg.* 2000; 70: 1466-71.
- [15] Trusler GA, Moes CAF, Kidd BSL. Repair of ventricular septal defect with aortic insufficiency // *J Thorac Cardiovasc Surg.* 1973; 66: 394-403.
- [16] Vural KM, Sener E, Tasdemir O, Bayazit K. Approach to sinus of Valsalva aneurysms: a review of 53 cases // *Eur J Cardiothoracic Surg.* 2001; 20: 71-6.
- [17] Trusler GA, Williams WG, Smallhorn JF, Freedom RM. Late results after repair of aortic insufficiency associated with ventricular septal defect // *J Thorac Cardiovasc Surg.* 1992; 103: 276-81.
- [18] Rao V, van Arsdell GS, David TE, Azakie A, Williams WG. Aortic valve repair for adult congenital heart disease: a 22 year experience // *Circulation.* 2000; 1002 (Suppl. III): III-40-3.
- [19] Movsowitz HD, Levine RA, Hilgenberg AD, Isselbacher EM. Transesophageal echocardiographic description of the mechanisms of aortic regurgitation in acute Type A aortic dissection: implications for aortic valve repair // *J Am Coll Cardiol.* 2000; 36: 884-90.
- [20] Kamohara K, Itoh T, Natsuaki M, Norita H, Naito K. Early valve failure after aortic valve-sparing root reconstruction // *Ann Thorac Surg.* 1999; 68: 257-9.
- [21] Tuffier T. *État Actuel de la Chirurgie Intrathoracique* In *Surgery.* London: Congress Med. 1913: 247-327.
- [22] Lewis F, Shumway NE, Niazi SA, Benjamin RB. Aortic valvotomy under direct vision during hypothermia // *J Thorac Surg.* 1956; 32: 481-99.
- [23] Harken D. The surgical treatment of acquired valvular disease // *Circulation.* 1958; 4: 128-30.
- [24] Taylor WJ, Thrower WB, Black H, Harken ED. The surgical correction of aortic insufficiency by circumclusion // *J Thorac Surg.* 1958; 35: 192-205.
- [25] Starzl TC, Cruzat EP, Walker FB, Lewis JF. A technique for bicuspidization of the aortic valve // *J Thorac Cardiovasc Surg.* 1959; 38: 262-70.
- [26] Murphy JP. The surgical correction of syphilitic aortic insufficiency // *J Thorac Cardiovasc Surg.* 1960; 40: 524-8.
- [27] Garamella JJ. A new concept in surgical treatment of aortic insufficiency // *Minnesota Med.* 1958; 41: 260-2.
- [28] Bentall H, De Bono A. A technique for complete replacement of the ascending aorta // *Thorax.* 1968; 23: 338-9.
- [29] Wolfe WG, Oldham HN, Rankin JS, Moran JF. Surgical treatment of acute ascending aortic dissection // *Ann Surg.* 1983; 738-42.
- [30] Wolfe WG. Acute ascending aortic dissection // *Ann Surg.* 1980; 658-66.
- [31] Frater RW. Aortic valve insufficiency due to aortic dilatation: correction by sinus rim adjustment // *Circulation.* 1986; 74: 1136-42.
- [32] Boodhwani M, de Kerchove L, Glineur D, Rubay J, Vanoverschelde JL, Van Dyck M, Noirhomme P, El Khoury G. Aortic valve repair with ascending aortic aneurysms: associated lesions and adjunctive techniques // *Eur J Cardiothorac Surg.* Aug 2011. Vol. 40, 2. P. 424-428.
- [33] Cooley DA, De Bakey ME. Resection of entire ascending aorta in fusiform aneurysm using cardiac bypass // *J Am Med Assoc.* Nov 1956. Vol. 162, 12. P. 1158-1159.
- [34] David TE, Feindel CM. An aortic valve-sparing operation for patients with aortic incompetence and aneurysm of the ascending aorta // *J Thorac Cardiovasc Surg.* 1992; 103: 617-21.
- [35] Hvass U. A new technique for sparing the aortic valve in patients with aneurysm of the ascending aorta // *J Thorac Cardiovasc Surg.* 2000; 119: 1048-9.
- [36] Sarsam LAJ, Yacoub M. Remodeling of the aortic valve annulus // *J Thorac Cardiovasc Surg.* 1993; 105: 435-8.
- [37] David TE, Feindel CM, Bos J. Repair of the aortic valve in patients with aortic insufficiency and aortic root aneurysm // *J Thorac Cardiovasc Surg.* 1995; 109: 345-52.
- [38] Cochran RP, Kunzelman KS, Eddy AC, Hofer BO, Verrier ED. Modified conduit preparation creates a pseudosinus in an aortic valvesparing procedure for aneurysm of the ascending aorta // *J Thorac Cardiovasc Surg.* 1995; 109: 1049-58.
- [39] Van Son JAM, Battelini R, Mierzwa M, Walther T, Autschback R, Mohr FW. Aortic root reconstruction with preservation of native aortic valve and sinuses in aortic root dilatation with aortic regurgitation // *J Thorac Cardiovasc Surg.* 1999; 117: 1151-6.

- [40] Gelsomino S, Frassani R, Porreca L, Livi U. Aortic repair in Marfan's syndrome: prevention of mechanical leaflets damage // *Cardiovasc Surg.* 2001; 9: 299-301.
- [41] Svensson LG, Longoria J, Kimmel WA, Nadolny E. Management of aortic valve disease during aortic surgery // *Ann Thorac Surg.* 2000; 69: 778-84.
- [42] El Khoury GA, Underwood MJ, Glineur D, Derouck D, Dion RA. Reconstruction of the ascending aorta and aortic root: experience in 45 consecutive patients // *Ann Thorac Surg.* 2000; 70: 1246-50.
- [43] Miller DC. Valve-sparing aortic root replacement in patients with Marfan syndrome // *J Thorac Cardiovasc Surg.* 2003; 125: 773-8.
- [44] de Oliveira NC, David TE, Ivanov J, Armstrong S, Eriksson MJ, Rakowski H. Results of surgery for aortic root aneurysm in patients with Marfan syndrome // *J Thorac Cardiovasc Surg.* 2002; 125: 796-8.
- [45] Albes JM, Wahlers T. Valve-sparing root reduction plasty in aortic aneurysm: the 'Jena' technique // *Ann Thorac Surg.* 2003; 75: 1031-3.
- [46] Hess PJ Jr, Klodell CT, Beaver TM, Martin TD. The Florida sleeve: a new technique for aortic root remodeling with preservation of the aortic valve and sinuses // *Ann Thorac Surg.* 2005; 80: 748-50.
- [47] Hess PJ Jr, Harman PK, Klodell CT, et al. Early outcome using the Florida sleeve repair for correction of aortic insufficiency due to root aneurysms // *Ann Thorac Surg.* 2009; 87: 1161-8.
- [48] Чернявский А.М., Хван Д.С., Альсов С.А., Сирота Д.А., Ляшенко М.М. Результаты реимплантации корня аорты в протез у пациентов с аневризмой восходящего отдела аорты и недостаточностью аортального клапана // *Патология кровообращения и кардиохирургия.* – 2015. – Т. 19, № 4. – С. 38-47.
- [49] David TE, Ivanov J, Armstrong S, Feindel CM, Webb G. Aortic valve sparing operations in patients with aneurysms of the aortic root or ascending aorta // *Ann Thorac Surg.* 2002; 74: 1758-61.
- [50] Burkhart HM, Zehr KJ, Schaff HV, Daly RC, Dearani JA, Orszulak TA. Valve-preserving aortic root reconstruction: a comparison of techniques // *J Heart Valve Dis.* 2003; 12: 62-7.
- [51] Van Son JAM, Sim EKW, Starr A. Morphometric features of ruptured congenital sinus of Valsalva aneurysm implication for surgical treatment // *J Cardiovasc Surg.* 1995; 36: 433-6.
- [52] Gott VL, Gillinov AM, Pyeritz RE. Aortic root replacement: risk factor analysis of a seventeen-year experience with 270 patients // *J Thorac Cardiovasc Surg.* 1995; 109: 536-45.
- [53] De Paulis R, De Matteis GM, Nardi P, Scaffa R, Bassano C, Chiariello L. Analysis of valve motion after reimplantation type of valve-sparing procedure (David I) with a new aortic root conduit // *Ann Thorac Surg.* 2002; 74: 53-7.
- [54] Hopkins RA. Cardiac reconstructions with allograft tissues. New York, NY: Springer-Verlag, 2003.
- [55] Kallenbach K, Karck M, Leyh RG, Hagl C, Walles T, Harringer W, Havenrich A. Valve-sparing aortic root reconstruction in patients with significant aortic insufficiency // *Ann Thorac Surg.* 2002; 74: 1765-8.
- [56] Thubrikar MJ, Robicsek F, Gong GC, Fowler BL. A new aortic root prosthesis with compliant sinuses for valve-sparing operations // *Ann Thorac Surg.* 2001; 71: S318-22.
- [57] De Paulis R, De Matteis GM, Nardi P, Scaffa R, Colella DF, Bassano C, Tomai F, Chiariello L. One-year appraisal of a new aortic root conduit with sinuses of Valsalva // *J Thorac Cardiovasc Surg.* 2002; 123:33-9.
- [58] De Paulis R, De Matteis GM, Nardi P, Scaffa R, Buratta M, Chiariello L. Opening and closing characteristics of the aortic valve after valvesparing procedures using a new aortic root conduit // *Ann Thorac Surg.* 2001; 72: 487-94.
- [59] Zehr KJ, Thubrikar MJ, Gong GC, Headrick JR, Robicsek F. Clinical introduction of a novel prosthesis for valve-preserving aortic root reconstruction for annuloaortic ectasia // *J Thorac Cardiovasc Surg.* 2000; 120: 692-8.
- [60] David TE. Aortic valve sparing operations // *Ann Thorac Surg.* 2002; 73: 1029-30.
- [61] Morishita K, Murakami G, Koshino T, Fukada J, Fujisawa Y, Mawaaatari T, Abe T. Aortic root remodeling operation: how do we tailor a tube graft // *Ann Thorac Surg.* 2000; 73: 1117-21.
- [62] Pepper J, Yacoub M. Valve conserving operation for aortic regurgitation // *J Card Surg.* 1997; 12: 151-6.
- [63] Morishita K, Abe T, Fukada J, Sato H, Shiiku C. A surgical method for selecting appropriate size of graft in aortic root remodeling // *Ann Thorac Surg.* 1998; 65: 1795-6.
- [64] David TE. Aortic valve-sparing operations in patients with aortic root aneurysm. In: Piwnica A, Westaby S, editors. *Surgery for acquired valve disease.* Oxford: Isis medical Media; 1997. P. 135-43.
- [65] Choo SJ, Duran CMG. A surgical method for selecting appropriate size of graft in aortic root remodeling // *Ann Thorac Surg.* 1999; 67: 599-600.
- [66] David TE. Surgery of the aortic valve // *Curr Problems Surg.* 1999; 36: 426-504.
- [67] David TE. Remodeling of the aortic root and preservation of the native aortic valve // *OTCTS.* 1996; 1: 44-56.
- [68] Yacoub M, Gehle P, Chandrasekaran V, Birks EJ, Child A, Radley-Smith R. Late results of a valve-preserving operation in patients with aneurysm of the ascending aorta and root // *J Thorac Cardiovasc Surg.* 1998; 115: 1080-90.
- [69] Birks EJ, Webb C, Child A, Radley-Smith R, Yacoub M. Early and long-term results of a valve-sparing operation for Marfan syndrome // *Circulation.* 1999; 100 (Suppl II): 29-35.
- [70] David TE. Aortic valve-sparing operations for aortic root aneurysm // *Semin Thor Card Surg.* 2001; 13: 291-6.
- [71] David TE, Armstrong S, Ivanov J, Webb G. Aortic valve sparing operations: an update // *Ann Thorac Surg.* 2002; 67: 1840-2.
- [72] Izumoto H, Kawazoe K, Ishibashi K, Kim H, Kawase T, Nakajima T, Ohwawa S, Ishihara K, Satoh Y, Nasu M. Aortic valve repair in dominant aortic regurgitation // *J Thorac Cardiovasc Surg.* 2001; 49: 355-9.
- [73] Kallenbach K, Hagl C, Walles T, Leyh R, Pethig K, Haverich A, Harringer W. Results of valve-sparing aortic root reconstruction in 158 consecutive patients // *Ann Thorac Surg.* 2002; 74: 2026-33.
- [74] Westaby S, Katsumata T, Freitas E. Aortic valve conservation in acute type A dissection // *Ann Thorac Surg.* 1997; 64: 1108-12.

- [75] Pansini S, Gagliardotto PV, Ponpei E, Parisi F, Bardi G, Castenetto E, Orzan F, di Summa M. Early and late risk factors in surgical treatment of acute type A aortic dissection // *Ann Thorac Surg*. 1998; 66: 779-84.
- [76] Leyh RG, Schmidke C, Barlets C, Sievers HH. Valve-sparing aortic root replacement (remodeling/reimplantation) in acute type A dissection // *Ann Thorac Surg*. 2000; 70: 21-4.
- [77] Yacoub M, Fagan A, Stassano P, Radley-Smith R. Results of valve conserving operations for aortic regurgitation (abstract) // *Circulation*. 1983; 68: 311-2.
- [78] David TE, Armstrong S, Ivanov J, Feindel CM, Omran A, Webb G. Results of valve-sparing operations // *J Thorac Cardiovasc Surg*. 2001; 122: 39-46.
- [79] Luciani GB, Casali G, Tomezzoli A, Mazzucco A. Recurrence of aortic insufficiency after aortic root remodeling with valve preservation // *Ann Thorac Surg*. 1999; 67: 1849-52.
- [80] Schafers HJ, Fries R, Langer F, Nikoloudakis N, Graeter T, Grundmann U. Valve-preserving replacement of the ascending aorta: remodeling versus reimplantation // *J Thorac Cardiovasc Surg*. 1998; 116: 990-6.
- [81] Gott VL, Cameron DE, Alejo DE, Greene PS, Shake JG, Caparrelli DJ, Dietz HC. Aortic root replacement in 271 Marfan patients: a 24 year experience // *Ann Thorac Surg*. 2000; 73: 438-43.
- [82] Kirali K, Mansuroglu D, Omeroglu SN, Erentug V, Mataraci I, Ipek G, Alcinci E, Isik O, Yakut C. Five-Year Experience in aortic root replacement with the flanged composite graft // *Ann Thorac Surg*. 2002; 73: 1130-7.
- [83] Edwards FH, Peterson ED, Coombs LP, DeLong ER, Jamieson RE, Shroyer LW, Grover FL. Prediction of operative mortality after valve replacement surgery // *J Am Coll Cardiol*. 2001; 37: 885-92.
- [84] Tirone E. David. Surgical Treatment of Ascending Aorta and Aortic Root Aneurysms Progress in Cardiovascular Diseases. 52 (2010). 438-444. www.onlinepcd.com.

**Р. М. Тулеутаев¹, Д. О. Уразбеков¹, К. О. Онгарбаев¹, К. Б. Абзалов^{1,2},
Б. А. Ракишев¹, Т. Ю. Ибрагимов¹, У. Е. Имаммырзаев¹, А. А. Ошакбаев¹**

¹АҚ «А. Н. Сызғанов атындағы Ұлттық ғылыми хирургия орталығы», Алматы, Қазақстан,
²«Қазақ медициналық үздіксіз білім беру университеті» акционерлік қоғамы, Алматы, Қазақстан

ҚОЛҚА ҚАҚПАҚШАСЫНЫҢ ЖЕТІСПЕУШІЛІГІМЕН ҚОСАРЛАНҒАН ҚОЛҚА ТҮБІРІНІҢ АНЕВРИЗМАСЫ КЕЗІНДЕГІ РЕКОНСТРУКТИВТІ ОПЕРАЦИЯЛАР

Аннотация. Қазіргі таңда қолқа түбірінің аневризмасы кезіндегі реконструктивті операцияларға кардиохирургия саласында қызу талқылануда. Соңғы отыз жылдықта қолқа түбірінің аневризмасы кезінде жасалатын операциялардың бірнеше әдіс-тәсілдері ұсынылған. Олар бір-бірінен жасалу техникасы және түзету жүргізілетін анатомиялық аймағына байланысты ерекшеленеді. Бұл әдіс-тәсілдердің мақсаты қызметі сақталған жармаларды сақтап, қолқа түбірінің басқа бөліктерінің тұақтандыру болып табылады. Бұл шаралардың беріктігі мен нәтижесінің ұзақ сақталуының маңыздылығы антикоагулянттарды қолдануда қажеттіліктің болмауында жатыр. Хирургиялық түзетудің әдіс-тәсілдерін таңдауда осы уақытқа дейін пікірталас бар, және әр жағдайда таңдау хирургқа қалады. Бұл шолуда қолқа түбірінің реконструктивті операцияларын таңдауды жүйелі түрде қаралған және операциялардың графикалық иллюстрациялармен берілген. Операциялардың иллюстрациялармен суреттелуі хирургтың әдіс-тәсілдерді таңдауын жеңілдетеді.

Түйін сөздер: аорта түбірінің аневризмасы, қолқа қақпақшасының жеткіліксіздігі, аорта түбірінің реконструкциясы.

Publication Ethics and Publication Malpractice in the journals of the National Academy of Sciences of the Republic of Kazakhstan

For information on Ethics in publishing and Ethical guidelines for journal publication see <http://www.elsevier.com/publishingethics> and <http://www.elsevier.com/journal-authors/ethics>.

Submission of an article to the National Academy of Sciences of the Republic of Kazakhstan implies that the described work has not been published previously (except in the form of an abstract or as part of a published lecture or academic thesis or as an electronic preprint, see <http://www.elsevier.com/postingpolicy>), that it is not under consideration for publication elsewhere, that its publication is approved by all authors and tacitly or explicitly by the responsible authorities where the work was carried out, and that, if accepted, it will not be published elsewhere in the same form, in English or in any other language, including electronically without the written consent of the copyright-holder. In particular, translations into English of papers already published in another language are not accepted.

No other forms of scientific misconduct are allowed, such as plagiarism, falsification, fraudulent data, incorrect interpretation of other works, incorrect citations, etc. The National Academy of Sciences of the Republic of Kazakhstan follows the Code of Conduct of the Committee on Publication Ethics (COPE), and follows the COPE Flowcharts for Resolving Cases of Suspected Misconduct (http://publicationethics.org/files/u2/New_Code.pdf). To verify originality, your article may be checked by the Cross Check originality detection service <http://www.elsevier.com/editors/plagdetect>.

The authors are obliged to participate in peer review process and be ready to provide corrections, clarifications, retractions and apologies when needed. All authors of a paper should have significantly contributed to the research.

The reviewers should provide objective judgments and should point out relevant published works which are not yet cited. Reviewed articles should be treated confidentially. The reviewers will be chosen in such a way that there is no conflict of interests with respect to the research, the authors and/or the research funders.

The editors have complete responsibility and authority to reject or accept a paper, and they will only accept a paper when reasonably certain. They will preserve anonymity of reviewers and promote publication of corrections, clarifications, retractions and apologies when needed. The acceptance of a paper automatically implies the copyright transfer to the National Academy of Sciences of the Republic of Kazakhstan.

The Editorial Board of the National Academy of Sciences of the Republic of Kazakhstan will monitor and safeguard publishing ethics.

Правила оформления статьи для публикации в журнале смотреть на сайте:

www.nauka-nanrk.kz

ISSN 2518-1629 (Online), ISSN 2224-5308 (Print)

<http://www.biological-medical.kz/index.php/ru/>

Редактор *М. С. Ахметова, Т. М. Апендиев, Д. С. Аленов*
Верстка на компьютере *Д. Н. Калкабековой*

Подписано в печать 11.07.2018.

Формат 60x881/8. Бумага офсетная. Печать – ризограф.
9,2 п.л. Тираж 300. Заказ 4.