

ISSN 2518-1629 (Online),
ISSN 2224-5308 (Print)

ҚАЗАҚСТАН РЕСПУБЛИКАСЫ
ҰЛТТЫҚ ҒЫЛЫМ АКАДЕМИЯСЫНЫҢ
Өсімдіктердің биологиясы және биотехнологиясы институтының

Х А Б А Р Л А Р Ы

ИЗВЕСТИЯ

НАЦИОНАЛЬНОЙ АКАДЕМИИ НАУК
РЕСПУБЛИКИ КАЗАХСТАН
Института биологии и биотехнологии растений

NEWS

OF THE NATIONAL ACADEMY OF SCIENCES
OF THE REPUBLIC OF KAZAKHSTAN
of the Institute of Plant Biology and Biotechnology

БИОЛОГИЯ ЖӘНЕ МЕДИЦИНА
СЕРИЯСЫ



СЕРИЯ

БИОЛОГИЧЕСКАЯ И МЕДИЦИНСКАЯ



SERIES

OF BIOLOGICAL AND MEDICAL

5 (317)

ҚЫРКҮЙЕК – ҚАЗАН 2016 ж.
СЕНТЯБРЬ – ОКТЯБРЬ 2016 г.
SEPTEMBER – OCTOBER 2016

1963 ЖЫЛДЫҢ ҚАҢТАР АЙЫНАН ШЫҒА БАСТАҒАН
ИЗДАЕТСЯ С ЯНВАРЯ 1963 ГОДА
PUBLISHED SINCE JANUARY 1963

ЖЫЛЫНА 6 РЕТ ШЫҒАДЫ
ВЫХОДИТ 6 РАЗ В ГОД
PUBLISHED 6 TIMES A YEAR

АЛМАТЫ, ҚР ҰҒА
АЛМАТЫ, НАН РК
ALMATY, NAS RK

Б а с р е д а к т о р

ҚР ҰҒА академигі, м. ғ. д., проф.

Ж. А. Арзықұлов

Абжанов Архат проф. (Бостон, АҚШ),
Абелев С.К. проф. (Мәскеу, Ресей),
Айтқожина Н.А. проф., академик (Қазақстан)
Акшулаков С.К. проф., корр.-мүшесі (Қазақстан)
Алшынбаев М.К. проф., корр.-мүшесі (Қазақстан)
Березин В.Э., проф., корр.-мүшесі (Қазақстан)
Бисенбаев А.К. проф., корр.-мүшесі (Қазақстан)
Бишимбаева Н.К. проф., корр.-мүшесі (Қазақстан)
Ботабекова Т.К. проф., корр.-мүшесі (Қазақстан)
Bosch Ernesto prof. (Spain)
Ellenbogen Adrian prof. (Tel-Aviv, Israel),
Жамбакин К.Ж. проф., корр.-мүшесі (Қазақстан), бас ред. орынбасары
Ishchenko Alexander, prof. (Villejuif, France)
Қайдарова Д.Р. проф., корр.-мүшесі (Қазақстан)
Күзденбаева Р.С. проф., академик (Қазақстан)
Лось Д.А. prof. (Мәскеу, Ресей)
Lunefeld Bruno prof. (Израиль)
Миербеков Е.М. проф. (Қазақстан)
Муминов Т.А. проф., академик (Қазақстан)
Purton Saul prof. (London, UK)
Рахыпбеков Т.К. проф., корр.-мүшесі (Қазақстан)
Сапарбаев Мұрат проф. (Париж, Франция)
Сарбассов Дос проф. (Хьюстон, АҚШ)

«ҚР ҰҒА Хабарлары. Биология және медициналық сериясы».

ISSN 2518-1629 (Online),

ISSN 2224-5308 (Print)

Меншіктенуші: «Қазақстан Республикасының Ұлттық ғылым академиясы» РҚБ (Алматы қ.)

Қазақстан республикасының Мәдениет пен ақпарат министрлігінің Ақпарат және мұрағат комитетінде
01.06.2006 ж. берілген №5546-Ж мерзімдік басылым тіркеуіне қойылу туралы куәлік

Мерзімділігі: жылына 6 рет.

Тиражы: 300 дана.

Редакцияның мекенжайы: 050010, Алматы қ., Шевченко көш., 28, 219 бөл., 220, тел.: 272-13-19, 272-13-18,
www.nauka-nanrk.kz / biological-medical.kz

© Қазақстан Республикасының Ұлттық ғылым академиясы, 2016

Типографияның мекенжайы: «Аруна» ЖК, Алматы қ., Муратбаева көш., 75.

Г л а в н ы й р е д а к т о р
академик НАН РК, д.м.н., проф.

Ж. А. Арзыкулов

Абжанов Архат проф. (Бостон, США),
Абелев С.К. проф. (Москва, Россия),
Айтхожина Н.А. проф., академик (Казахстан)
Акшулаков С.К. проф., чл.-корр. (Казахстан)
Алчинбаев М.К. проф., чл.-корр. (Казахстан)
Березин В.Э., проф., чл.-корр. (Казахстан)
Бисенбаев А.К. проф., чл.-корр. (Казахстан)
Бишимбаева Н.К. проф., чл.-корр. (Казахстан)
Ботабекова Т.К. проф., чл.-корр. (Казахстан)
Bosch Ernesto prof. (Spain)
Ellenbogen Adrian prof. (Tel-Aviv, Israel),
Жамбакин К.Ж. проф., чл.-корр. (Казахстан), зам. гл. ред.
Ishchenko Alexander prof. (Villejuif, France)
Кайдарова Д.Р. проф., чл.-корр. (Казахстан)
Кузденбаева Р.С. проф., академик (Казахстан)
Лось Д.А. prof. (Москва, Россия)
Lunenfeld Bruno prof. (Израиль)
Миербеков Е.М. проф. (Казахстан)
Муминов Т.А. проф., академик (Казахстан)
Purton Saul prof. (London, UK)
Рахыпбеков Т.К. проф., чл.-корр. (Казахстан)
Сапарбаев Мурат проф. (Париж, Франция)
Сарбассов Дос проф. (Хьюстон, США)

«Известия НАН РК. Серия биологическая и медицинская».

ISSN 2518-1629 (Online),

ISSN 2224-5308 (Print)

Собственник: РОО «Национальная академия наук Республики Казахстан» (г. Алматы)

Свидетельство о постановке на учет периодического печатного издания в Комитете информации и архивов
Министерства культуры и информации Республики Казахстан №5546-Ж, выданное 01.06.2006 г.

Периодичность: 6 раз в год

Тираж: 300 экземпляров

Адрес редакции: 050010, г. Алматы, ул. Шевченко, 28, ком. 219, 220, тел. 272-13-19, 272-13-18,

www.nauka-nanrk.kz/biological-medical.kz

© Национальная академия наук Республики Казахстан, 2016

Адрес типографии: ИП «Аруна», г. Алматы, ул. Муратбаева, 75

Editor in chief

academician of NAS RK, doctor of medical science, professor

Zh. A. Arzykulov

Abzhanov Arkhat prof. (Boston, USA),
Abelev S.K. prof. (Moscow, Russia),
Aitkhozhina N.A. prof., academician (Kazakhstan)
Akshulakov S.K. prof., corr. member. (Kazakhstan)
Alchinbayev M.K. prof., corr. member. (Kazakhstan)
Berezin V.Ye., prof., corr. member. (Kazakhstan)
Bisenbayev A.K. prof., corr. member. (Kazakhstan)
Bishimbayeva N.K. prof., corr. member. (Kazakhstan)
Botabekova T.K. prof., corr. member. (Kazakhstan)
Bosch Ernesto prof. (Spain)
Ellenbogen Adrian prof. (Tel-Aviv, Israel),
Zhambakin K.Zh. prof., corr. member. (Kazakhstan), deputy editor in chief
Ishchenko Alexander, prof. (Villejuif, France)
Kaydarova D.R. prof., corr. member. (Kazakhstan)
Kuzdenbayeva R.S. prof., academician (Kazakhstan)
Los D.A. prof. (Moscow, Russia)
Lunenfeld Bruno prof. (Israel)
Miyerbekov Ye.M. prof. (Kazakhstan)
Muminov T.A. prof., academician (Kazakhstan)
Purton Saul prof. (London, UK)
Rakhypbekov T.K. prof., corr. member. (Kazakhstan)
Saparbayev Murat prof. (Paris, France)
Sarbassov Dos, prof. (Houston, USA)

News of the National Academy of Sciences of the Republic of Kazakhstan. Series of biology and medicine.

ISSN 2518-1629 (Online),

ISSN 2224-5308 (Print)

Owner: RPA "National Academy of Sciences of the Republic of Kazakhstan" (Almaty)

The certificate of registration of a periodic printed publication in the Committee of information and archives of the Ministry of culture and information of the Republic of Kazakhstan N 5546-Ж, issued 01.06.2006

Periodicity: 6 times a year

Circulation: 300 copies

Editorial address: 28, Shevchenko str., of. 219, 220, Almaty, 050010, tel. 272-13-19, 272-13-18,
<http://nauka-nanrk.kz> / biological-medical.kz

© National Academy of Sciences of the Republic of Kazakhstan, 2016

Address of printing house: ST "Aruna", 75, Muratbayev str, Almaty

NEWS

OF THE NATIONAL ACADEMY OF SCIENCES OF THE REPUBLIC OF KAZAKHSTAN

SERIES OF BIOLOGICAL AND MEDICAL

ISSN 2224-5308

Volume 5, Number 317 (2016), 131 – 136

S. K. Akshulakov, D. K. Teltayev, N. A. Ryskeldiyev, Kh. A. Mustafin

«National Centre for Neurosurgery» JSC, Astana, Kazakhstan.

E-mail: serik.akshulakov@nmh.kz, danik678@rambler.ru,

nurzhan.ryskeldiev@nmh.kz, halit.mustafin@nmh.kz

**TRANSSPHENOIDAL ENDONASAL ENDOSCOPIC SURGERY
OF PITUITARY ADENOMAS**

Abstract. This article indicates report of analysis and surgical treatment of 630 patients who had pituitary adenoma. The aim of this study is to show the efficacy and safety of transsphenoidal surgery. The most frequent tumor type was non functional pituitary adenoma – 65,1% cases. Total resection of tumor was possible in 75,1% cases. Postoperative liquorrhea developed in 4,76% patients. Postoperative diabetes insipidus developed in 3.02% patients. Hypopituitarism developed in 3.49% patients. It is established that, using of endoscopic equipments by surgical treatment of a skull base enables to improve the results of treatment and reducing risk of progressing of various intra and post operation complications. Transsphenoidal endoscopic surgery is an effective and safe treatment for most patients with pituitary adenoma and could be considered as the first-choice therapy.

Keywords: pituitary adenomas, endonasal transsphenoidal approach, endoscopic surgery.

УДК 616.432-006:616.831-089

С. К. Акшулаков, Д. К. Тельтаев, Н. А. Рыскельдиев, Х. А. Мустафин

АО «Национальный центр нейрохирургии», Астана, Казахстан

**ТРАНССФЕНОИДАЛЬНАЯ ЭНДОНАЗАЛЬНАЯ
ЭНДОСКОПИЧЕСКАЯ ХИРУРГИЯ АДЕНОМ ГИПОФИЗА**

Аннотация. Показан анализ результатов обследования и хирургического лечения 630 пациентов с аденомами гипофиза. Целью исследования было показать эффективность и безопасность трансфеноидальной хирургии. Самым частым типом опухоли были гормонально неактивные аденомы гипофиза – 65,1%. Полное удаление было возможным в 75,1% случаях. Послеоперационная ликворея развилась у 4,76% пациентов. Несахарный диабет развился у 3,02% пациентов. Гипопитуитаризм развился у 3,49% больных. Установлено, что применение эндоскопической техники при хирургии аденом гипофиза дает возможность улучшить результаты лечения и снизить риск развития различных интра- и послеоперационных осложнений. Трансфеноидальная хирургия это эффективный и безопасный метод лечения у большинства пациентов с аденомами гипофиза и может быть предложена как терапия первого выбора.

Ключевые слова: аденомы гипофиза, эндоназальный трансфеноидальный доступ, эндоскопическая хирургия.

Введение. Аденомы гипофиза являются одними из наиболее часто встречающихся опухолей головного мозга, занимая в их структуре третье место, что составляет, по данным разных авторов, от 6,5 до 18 % всех новообразований головного мозга [1-3].

История изучения опухолей гипофиза начинается с тех пор, как Моаре в 1840 г. описал саркому гипофиза. С самого начала хирургии аденом гипофиза выделилось два основных направления. Это интра- и экстракраниальный подходы. Среди основоположников экстракраниальной хирургии

гипофиза упоминаются Koenig (1898), описавший на трупах доступ с резекцией небного отростка верхней челюсти, Giordano (1898), предложивший подход в основную пазуху через клетки решетчатого лабиринта. Способ Джордано явился основой для операции J. Schloffer, произведенной им в 1907 г. В 1909 году Т. Kocher сообщил об удачных попытках удаления опухоли гипофиза внутриносовым способом. В дальнейшем Hirsch (1910) дал описание эндоназального транссептально-трансфеноидального доступа к турецкому седлу. Одновременно Cushing представил собственный сублабиальный трансфеноидальный подход. До 30-х годов прошлого столетия эти два способа использовались большинством нейрохирургов. В последующее время был период, когда чаще использовался интракраниальный способ. Это связано с частым возникновением после трансфеноидальной хирургии опасных осложнений и рецидивов заболевания. Внедрение в практику микрохирургической техники, рентгентелевизионных методов контроля, применение антибиотиков привело к возрождению трансфеноидального метода. Этому способствовали исследования Guiot (1958, 1967, 1972) и Hardy (1965) [4].

Применение для диагностики таких современных методов исследования, как КТ и МРТ головного мозга, радиоиммунологического определения содержания в крови гормонов гипофиза привело к тому, что большинство опухолей стало выявляться на ранних стадиях, при небольших размерах [5].

Из вышеизложенного создались предпосылки для увеличения роли экстракраниальных хирургических методов в лечении аденом гипофиза, что обусловлено их малоинвазивностью и большей эффективностью по сравнению с интракраниальным подходом [6-8].

В настоящее время существует два основных метода эндоназальных операций – микроскопический и эндоскопический, у каждого из которых имеются свои преимущества и недостатки [9, 10, 12].

В 1992 г. Jankowski сообщил о проведении первых трех эндоскопических эндоназальных операциях (11). На сегодняшний день в мировой практике отдается предпочтение применению эндоскопического метода [13-21].

Материалы и методы исследования. В Национальном Центре Нейрохирургии с ноября 2008 г. впервые в Республике Казахстан внедрена в практику эндоскопическая хирургия аденом гипофиза. Всего прооперировано 630 пациентов в возрасте от 16 до 69 лет. Во всех случаях применялся эндоскопический эндоназальный трансфеноидальный доступ. Использовались ригидные эндоскопы Karl Storz с 0°, 30°, 45° углом обзора. В предоперационном периоде всем пациентам проведено общеклиническое, неврологическое, нейроофтальмологическое, отоневрологическое обследование, рентгенологическое исследование (краниография, компьютерная томография), магнитно-резонансная томография, радиоиммунологическое исследование содержания в крови гормонов гипофиза.

Пациент находился на операционном столе с приподнятым на 15° головным концом. Голова пациента поворачивалась в сторону хирурга на 10°. Носорасширитель не использовался, так как, по нашему мнению, он лишает возможности хирурга совместно с ассистентом оперировать через обе половины носа, а также существенно сужает операционную рану. Средняя носовая раковина не резецировалась, а проводилась ее латерализация. Осуществлялся эндоназальный доступ к передней стенке пазухи основной кости и ее вскрытие при помощи костных кусачек и высокооборотистой дрели. При обзоре полости пазухи основной кости определялись главные анатомические ориентиры задней стенки пазухи: дно турецкого седла, бугорки сонных артерий, площадка и скат основной кости, выступы каналов зрительных нервов.

Затем производилась трепанация дна турецкого седла. На этом этапе применялся эндоскоп с углом обзора 0 градусов. Опухолевая ткань удалялась при помощи различных кюреток, ложек и отсоса. На этапе удаления экстракеллярно расположенных частей опухоли использовались эндоскопы с углом обзора 30° и 45°. Гемостаз осуществлялся с использованием монополярной коагуляции, тампонады перекисью водорода, гемостатической марли и губки, фибрин-тромбиновых пластин [22].

Затем производился этап герметизации дна турецкого седла и передней стенки пазухи. При этом использовались: костные отломки, взятые на этапе доступа, фибрин-тромбиновые пластины, аутожир и аутофасция, а также обязательно биологический клей [23].

Результаты исследования и обсуждение. По данным гистологического исследования преобладали больные с гормонально-неактивными аденомами гипофиза – 410 (65,1%) пациентов. Следующим, наиболее часто встречающимся типом, является СТГ-секретирующая опухоль или соматотропинома, приводящая к акромегалии – 156 (24,77%) больных. Пролактиномы составили 5,23% (33 больных), 20 пациентов (3,17%) были с кортикотропиномами, сопровождающимися развитием болезни Иценко-Кушинга, 9 (1,43%) пациентов со смешанной СТГ и пролактин секретирующей опухолью (маммосоматотропинома), 2 пациента (0,3%) с тиреотропиномами.

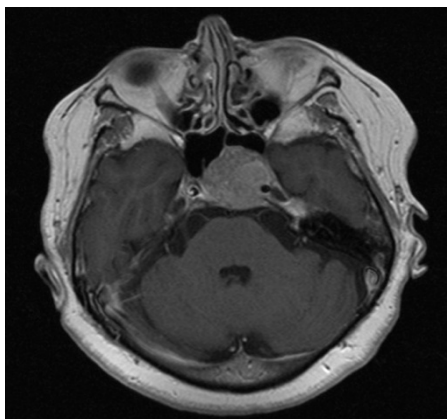


Рисунок 1 – МРТ головного мозга в аксиальной проекции больного Ж. до операции

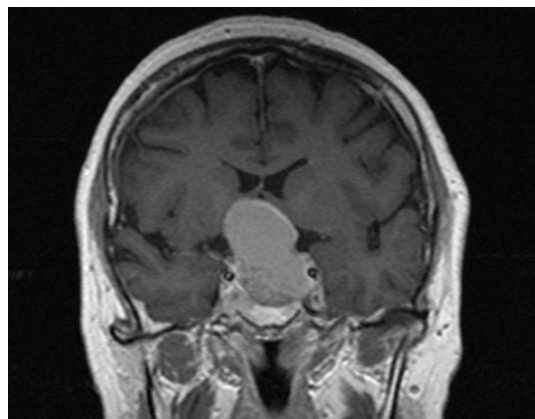


Рисунок 2 – МРТ головного мозга во фронтальной проекции больного Ж. до операции

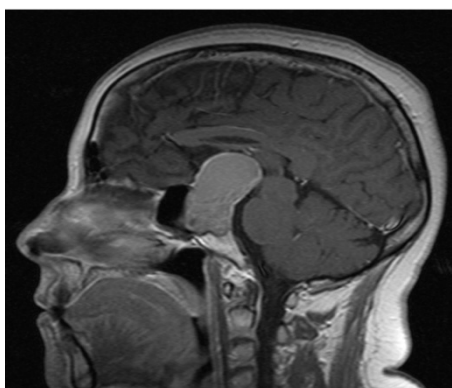


Рисунок 3 – МРТ головного мозга в сагиттальной проекции больного Ж. до операции

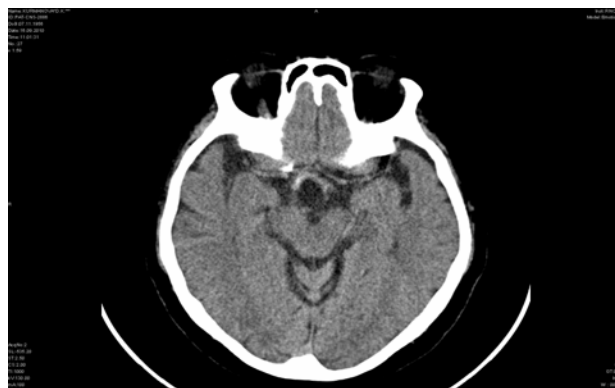

Рисунок 4 – КТ головного мозга в аксиальной проекции больного Ж. после операции

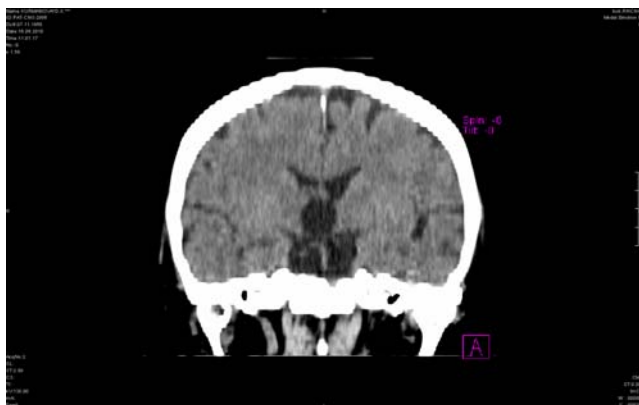

Рисунок 5 – КТ головного мозга во фронтальной проекции больного Ж. после операции

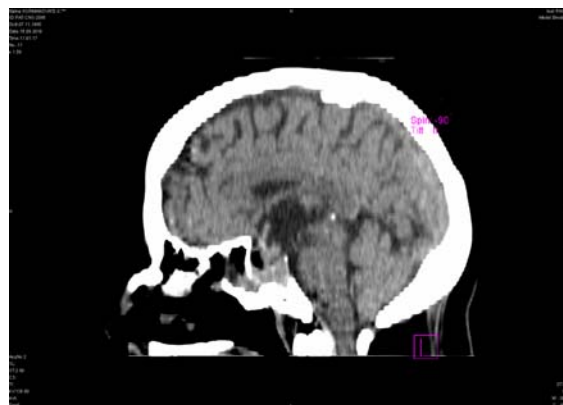


Рисунок 6 – КТ головного мозга в сагиттальной проекции больного Ж. после операции

Данные контрольного КТ и МРТ исследования показывают, что полное удаление опухоли произведено в 473 (75.1%) случаев. Основную группу составили пациенты с аденомами гипофиза, при которых наблюдался эндоселлярный, супраселлярный и инфраселлярный рост. В остальных 157 случаях (24,9%) произведено субтотальное удаление опухоли, где превалировали аденомы гипофиза с латероселлярным ростом в кавернозные синусы, ростом в третий желудочек и гигантские опухоли.

На рисунках 1–6 показаны МРТ-сканы пациента Ж. 39 лет, до операции (рисунки 1–3), после удаления эндосупраселлярной аденомы гипофиза (рисунки 4, 5) и КТ сканы (рисунок 6) этого же больного после оперативного вмешательства. На снимках продемонстрировано тотальное удаление опухоли.

В 19 (3.02%) случаях в послеоперационном периоде отмечено развитие несахарного диабета, явления которого на фоне приема «Минерина» в течение нескольких дней были купированы.

У 22 (3.49%) пациентов после операции наблюдалось развитие вторичного гипопитуитаризма.

В 30 (4.76%) случаях после операции развилась назоликворея. Для ее лечения применялись диуретики и люмбальный дренаж. Явления назоликвореи полностью регрессировали к моменту выписки.

Выводы. Применение эндоскопической техники при трансфеноидальной хирургии аденом гипофиза вследствие улучшения визуализации позволяет:

– более точно идентифицировать основные анатомические ориентиры доступа, что позволяет снизить риск развития интраоперационных осложнений.

– удалить ткань опухоли экстраселлярной локализации, что повышает радикальность операции.

– снизить риск развития нарушения функций гипоталамо-гипофизарной системы и послеоперационной назоликвореи.

ЛИТЕРАТУРА

- [1] B.A.Samoylova, V.A.Khilko. (1985) Tumors of pituitary gland and chiasmoseellar area. [Opuholi gipofiza i hiazmal'no-selljarnoj oblasti] L.:Medicine. (In Russian)
- [2] Asa SL, Ezzat S. (2009) The Pathogenesis of Pituitary Tumors. Annual Review of Pathology: Mechanisms of Disease, 4(1):97-126. DOI: 10.1146/annurev.pathol.4.110807.092259
- [3] Daly AF, Rixhon M, Adam C, Dempegioti A, Tichomirowa MA, Beckers A. High Prevalence of Pituitary Adenomas: A Cross-Sectional Study in the Province of Liege, Belgium. The Journal of Clinical Endocrinology & Metabolism. 2006; 91(12):4769-4775. DOI:10.1210/jc.2006-1668
- [4] A.I. Arutyunov. (1976). Transphenoidal surgery of pituitary gland [Transsfenooidal'naja hirurgija gipofiza]. M., «Medicine», 368. (In Russian)
- [5] B.A.Kadasheva. (2007) Pituitary adenomas: clinical features, diagnosis and treatment. M.-Tver' 368. ISBN 978-5-94789-259-1 (In Russian)
- [6] Ciric I, Mikhael M, Stafford T, Lawson L, Garces R. (1983) Transsphenoidal microsurgery of pituitary macroadenomas with long-term follow-up results. J Neurosurg 59: 395-401. DOI: 10.3171/jns.1983.59.3.0395
- [7] Ciric I, Ragin A, Baumgartner C, Pierce D. (1997) Complications of transsphenoidal surgery: Results of a national survey, review of the literature, and personal experience. Neurosurgery 40: 225-237. DOI: 10.1097/00006123-199702000-00001
- [8] Hashimoto N, Handa H, Yamagami T. (1986) Transsphenoidal extracapsular approach to pituitary tumors. J Neurosurg 64: 16-20. DOI: 10.3171/jns.1986.64.1.0016
- [9] Jho H. (April 24-29, 1999) Endoscopic endonasal skull base surgery for midline lesions from olfactory groove to distal clivus. Presented at the 67th Annual Meeting of the American Association of Neurological Surgeons, New Orleans, Louisiana.
- [10] Laws E (1995) Transsphenoidal approach to pituitary tumors. In: Schmidek HH, Sweet WH (eds) Operative Neurosurgical Techniques: Indications, Methods, and Results, ed 3, vol 1. WB Saunders, Philadelphia, pp 283–292.
- [11] Jankowski R., Auque J., Simon C. et al. (1992) Endoscopic pituitary tumor surgery. The Laryngoscope, 102(2), 198-202. DOI: 10.1288/00005537-199202000-00016
- [12] Giovanelli, M., Losa, M., Baiguini, M., Motti, E., & Ducati, A. (1991). Transcranial vs. transsphenoidal approach in the surgical treatment of pituitary adenomas. Pituitary adenomas: New trends in basic and clinical research. Excerpta Medica, Amsterdam, 313-320.
- [13] Fahlbusch, R., Honegger, J., & Buchfelder, M. (1992). Surgical management of acromegaly. Endocrinology and metabolism clinics of North America, 21(3), 669-692.
- [14] Gondim JA, Almeida JP, de Albuquerque LA, Gomes E, Schops M, Ferraz T. (2010) Pure endoscopic transsphenoidal surgery for treatment of acromegaly: results of 67 cases treated in a pituitary center, 29(4):E7. DOI: 10.3171/2010.7.FOCUS10167

- [15] Gondim JA, Schops M, de Almeida JP, de Albuquerque LA, Gomes E, Ferraz T, Barroso FA. (2010) Endoscopic endonasal transsphenoidal surgery: surgical results of 228 pituitary adenomas treated in a pituitary center. *Pituitary*. 13(1):68-77. DOI: 10.1007/s11102-009-0195-x
- [16] S.Akshulakov, D.Teltayev. (2012). Our Experience of Endoscopic Surgery for Pituitary Adenomas. 9th Asian Congress of Neurological Surgeons, Istanbul, Turkey. P. 184-185.
- [17] Hazer DB, Işık S, Berker D, Güler S, Gürlek A, Yücel T, Berker M. (2013) Treatment of acromegaly by endoscopic transsphenoidal surgery: surgical experience in 214 cases and cure rates according to current consensus criteria. *J Neurosurg*. 119(6):1467-77. DOI: 10.3171/2013.8.JNS13224
- [18] Hofstetter CP¹, Shin BJ, Mubita L, Huang C, Anand VK, Boockvar JA, Schwartz TH. (2011) Endoscopic endonasal transsphenoidal surgery for functional pituitary adenomas. *Neurosurg Focus*. 30(4):E10. DOI: 10.3171/2011.1.FOCUS10317
- [19] Juraschka K, Khan OH, Godoy BL, Monsalves E, Kilian A, Krischek B, Ghare A, Vescan A, Gentili F, Zadeh G. (2014) Endoscopic endonasal transsphenoidal approach to large and giant pituitary adenomas: institutional experience and predictors of extent of resection. *J Neurosurg*. Jul;121(1):75-83. DOI:10.3171/2014.3.JNS131679
- [20] Wang F, Zhou T, Wei S, Meng X, Zhang J, Hou Y, Sun G. (2015) Endoscopic endonasal transsphenoidal surgery of 1,166 pituitary adenomas. *Surg Endosc*. 29(6):1270-80. DOI: 10.1007/s00464-014-3815-0
- [21] Yano S, Kawano T, Kudo M, Makino K, Nakamura H, Kai Y, Morioka M, Kuratsu J. (2009) Endoscopic endonasal transsphenoidal approach through the bilateral nostrils for pituitary adenomas. *Neurol Med Chir*. 49(1):1-7. DOI: 10.2176/nmc.49.1
- [22] Daniyar Teltayev, Serik Akshulakov, Nurzhan Ryskeldyev, Khalit Mustafin. Endoscopic Technique in Transsphenoidal Transnasal Surgery for Pituitary Adenomas. 15 World Congress of neurosurgery, September 08-13, 2013, Seoul, Korea. 11837.
- [23] D.K.Teltayev. (2010) The use of fibrin glue in transsphenoidal endoscopic surgery of pituitary adenomas [Ispol'zovanie fibrinovogo kleja pri transsfenoidal'noj jendoskopicheskoj hirurgii adenom gipofiza]. *Medicine*: №11/101, pp. 13-17.

REFERENCES

- [1] B.A.Samoylova, V.A.Khilko. (1985) Tumors of pituitary gland and chiasmoseellar area. [Opuholi gipofiza i hiazmal'no-selljarnoj oblasti] L.:Medicine. (In Russian)
- [2] Asa SL, Ezzat S. (2009) The Pathogenesis of Pituitary Tumors. *Annual Review of Pathology: Mechanisms of Disease*, 4(1):97-126. DOI: 10.1146/annurev.pathol.4.110807.092259
- [3] Daly AF, Rixhon M, Adam C, Dempegioti A, Tichomirowa MA, Beckers A. High Prevalence of Pituitary Adenomas: A Cross-Sectional Study in the Province of Liege, Belgium. *The Journal of Clinical Endocrinology & Metabolism*. 2006;91(12):4769-4775. DOI:10.1210/jc.2006-1668
- [4] A.I. Arutyunov. (1976). Transsphenoidal surgery of pituitary gland [Transsfenoidal'naja hirurgija gipofiza]. M., «Medicine», 368. (In Russian)
- [5] B.A.Kadasheva. (2007) Pituitary adenomas: clinical features, diagnosis and treatment. M.-Tver' 368. ISBN 978-5-94789-259-1. (In Russian)
- [6] Ciric I, Mikhael M, Stafford T, Lawson L, Garces R. (1983) Transsphenoidal microsurgery of pituitary macroadenomas with long-term follow-up results. *J Neurosurg* 59: 395-401. DOI: 10.3171/jns.1983.59.3.0395
- [7] Ciric I, Ragin A, Baumgartner C, Pierce D. (1997) Complications of transsphenoidal surgery: Results of a national survey, review of the literature, and personal experience. *Neurosurgery* 40: 225-237. DOI: 10.1097/00006123-199702000-00001
- [8] Hashimoto N, Handa H, Yamagami T. (1986) Transsphenoidal extracapsular approach to pituitary tumors. *J Neurosurg* 64: 16-20. DOI: 10.3171/jns.1986.64.1.0016
- [9] Jho H. (April 24-29, 1999) Endoscopic endonasal skull base surgery for midline lesions from olfactory groove to distal clivus. Presented at the 67th Annual Meeting of the American Association of Neurological Surgeons, New Orleans, Louisiana.
- [10] Laws E (1995) Transsphenoidal approach to pituitary tumors. In: Schmidek HH, Sweet WH (eds) *Operative Neurosurgical Techniques: Indications, Methods, and Results*, ed 3, vol 1. WB Saunders, Philadelphia, pp 283-292.
- [11] Jankowski R., Auque J., Simon C. et al. (1992) Endoscopic pituitary tumor surgery. *The Laryngoscope*, 102(2), 198-202. DOI: 10.1288/00005537-199202000-00016
- [12] Giovanelli, M., Losa, M., Baiguini, M., Motti, E., & Ducati, A. (1991). Transcranial vs. transsphenoidal approach in the surgical treatment of pituitary adenomas. *Pituitary adenomas: New trends in basic and clinical research*. Excerpta Medica, Amsterdam, 313-320.
- [13] Fahlbusch, R., Honegger, J., & Buchfelder, M. (1992). Surgical management of acromegaly. *Endocrinology and metabolism clinics of North America*, 21(3), 669-692.
- [14] Gondim JA, Almeida JP, de Albuquerque LA, Gomes E, Schops M, Ferraz T. (2010) Pure endoscopic transsphenoidal surgery for treatment of acromegaly: results of 67 cases treated in a pituitary center, 29(4):E7. DOI: 10.3171/2010.7.FOCUS10167
- [15] Gondim JA, Schops M, de Almeida JP, de Albuquerque LA, Gomes E, Ferraz T, Barroso FA. (2010) Endoscopic endonasal transsphenoidal surgery: surgical results of 228 pituitary adenomas treated in a pituitary center. *Pituitary*. 13(1):68-77. DOI: 10.1007/s11102-009-0195-x
- [16] S.Akshulakov, D.Teltayev. (2012). Our Experience of Endoscopic Surgery for Pituitary Adenomas. 9th Asian Congress of Neurological Surgeons, Istanbul, Turkey. P. 184-185.
- [17] Hazer DB, Işık S, Berker D, Güler S, Gürlek A, Yücel T, Berker M. (2013) Treatment of acromegaly by endoscopic transsphenoidal surgery: surgical experience in 214 cases and cure rates according to current consensus criteria. *J Neurosurg*. 119(6):1467-77. DOI: 10.3171/2013.8.JNS13224

- [18] Hofstetter CP¹, Shin BJ, Mubita L, Huang C, Anand VK, Boockvar JA, Schwartz TH. (2011) Endoscopic endonasal transsphenoidal surgery for functional pituitary adenomas. *Neurosurg Focus.*,30(4):E10. DOI: 10.3171/2011.1.FOCUS10317
- [19] Juraschka K, Khan OH, Godoy BL, Monsalves E, Kilian A, Krischek B, Ghare A, Vescan A, Gentili F, Zadeh G. (2014) Endoscopic endonasal transsphenoidal approach to large and giant pituitary adenomas: institutional experience and predictors of extent of resection. *J Neurosurg.* Jul;121(1):75-83. DOI:10.3171/2014.3.JNS131679
- [20] Wang F, Zhou T, Wei S, Meng X, Zhang J, Hou Y, Sun G. (2015) Endoscopic endonasal transsphenoidal surgery of 1,166 pituitary adenomas. *Surg Endosc.* 29(6):1270-80. DOI: 10.1007/s00464-014-3815-0
- [21] Yano S, Kawano T, Kudo M, Makino K, Nakamura H, Kai Y, Morioka M, Kuratsu J. (2009) Endoscopic endonasal transsphenoidal approach through the bilateral nostrils for pituitary adenomas. *Neurol Med Chir.* 49(1):1-7. DOI: 10.2176/nmc.49.1
- [22] Daniyar Teltayev, Serik Akshulakov, Nurzhan Ryskeldyev, Khalit Mustafin. Endoscopic Technique in Transsphenoidal Transnasal Surgery for Pituitary Adenomas. 15 World Congress of neurosurgery, September 08-13, 2013, Seoul, Korea. 11837.
- [23] D.K.Teltayev. (2010) The use of fibrin glue in transsphenoidal endoscopic surgery of pituitary adenomas [Ispol'zovanie fibrinovogo kleja pri transsfenoidal'noj jendoskopicheskoj hirurgii adenom gipofiza]. *Medicine: №11/101*, pp. 13-17.

С. К. Акшулаков, Д. К. Тельтаев, Н. А. Рыскельдиев, Х. А. Мустафин

«Ұлттық нейрохирургия орталығы» АҚ, Астана, Қазақстан

ГИПОФИЗ АДЕНОМАСЫНЫҢ ТРАНССФЕНОИДАЛДЫ ЭНДОНАЗАЛДЫ ЭНДОСКОПИЯЛЫҚ ХИРУРГИЯСЫ

Аннотация. Мақалада гипофиз аденомасы бар 630 пациенттің зерттеу қорытындылары мен хирургиялық емдеудің талдауы көрсетілген. Зерттеудің мақсаты трансфеноидалды хирургияның тиімділігін және қауіпсіздігін көрсету болатын. Ісіктің жиі кездесетін түрі гормоналдық белсенді емес гипофиз аденомасы – 65,1% болды. Толық алып тастау мүмкіндігі 75,1% болды. Операциядан кейінгі ликворея 4,76% пациентте дамыды. Қантсыз диабет 3,02% пациентте дамыды. Гипопитуитаризм 3,49% науқаста дамыды. Гипофиз аденомасы хирургиясы кезінде эндоскопиялық техниканы қолдану емдеу нәтижелерін жақсартуға және түрлі интра- және операциядан кейінгі асқынулар қаупін азайтуға мүмкіндік беретіндігі анықталды. Трансфеноидалды хирургия – бұл гипофиз аденомасы бар көптеген пациенттерді емдеудің тиімді және қауіпсіз әдісі және бастапқы таңдау терапиясы ретінде ұсынылуы мүмкін.

Түйін сөздер: гипофиз аденомасы, эндонозалды трансфеноидалды ену, эндоскопиялық хирургия.

Publication Ethics and Publication Malpractice in the journals of the National Academy of Sciences of the Republic of Kazakhstan

For information on Ethics in publishing and Ethical guidelines for journal publication see <http://www.elsevier.com/publishingethics> and <http://www.elsevier.com/journal-authors/ethics>.

Submission of an article to the National Academy of Sciences of the Republic of Kazakhstan implies that the described work has not been published previously (except in the form of an abstract or as part of a published lecture or academic thesis or as an electronic preprint, see <http://www.elsevier.com/postingpolicy>), that it is not under consideration for publication elsewhere, that its publication is approved by all authors and tacitly or explicitly by the responsible authorities where the work was carried out, and that, if accepted, it will not be published elsewhere in the same form, in English or in any other language, including electronically without the written consent of the copyright-holder. In particular, translations into English of papers already published in another language are not accepted.

No other forms of scientific misconduct are allowed, such as plagiarism, falsification, fraudulent data, incorrect interpretation of other works, incorrect citations, etc. The National Academy of Sciences of the Republic of Kazakhstan follows the Code of Conduct of the Committee on Publication Ethics (COPE), and follows the COPE Flowcharts for Resolving Cases of Suspected Misconduct (http://publicationethics.org/files/u2/New_Code.pdf). To verify originality, your article may be checked by the Cross Check originality detection service <http://www.elsevier.com/editors/plagdetect>.

The authors are obliged to participate in peer review process and be ready to provide corrections, clarifications, retractions and apologies when needed. All authors of a paper should have significantly contributed to the research.

The reviewers should provide objective judgments and should point out relevant published works which are not yet cited. Reviewed articles should be treated confidentially. The reviewers will be chosen in such a way that there is no conflict of interests with respect to the research, the authors and/or the research funders.

The editors have complete responsibility and authority to reject or accept a paper, and they will only accept a paper when reasonably certain. They will preserve anonymity of reviewers and promote publication of corrections, clarifications, retractions and apologies when needed. The acceptance of a paper automatically implies the copyright transfer to the National Academy of Sciences of the Republic of Kazakhstan.

The Editorial Board of the National Academy of Sciences of the Republic of Kazakhstan will monitor and safeguard publishing ethics.

Правила оформления статьи для публикации в журнале смотреть на сайте:

www.nauka-nanrk.kz

ISSN 2518-1629 (Online), ISSN 2224-5308 (Print)

<http://www.biological-medical.kz/index.php/ru/>

Редактор *М. С. Ахметова*
Верстка на компьютере *Д. Н. Калкабековой*

Подписано в печать 14.10.2016.
Формат 60x881/8. Бумага офсетная. Печать – ризограф.
11,75 п.л. Тираж 300. Заказ 5.